

4
54049
FICHES D'IDENTIFICATION DES MALADIES ET PARASITES DES POISSONS, CRUSTACÉS ET MOLLUSQUES

Préparées sous les auspices du Groupe de Travail CIEM sur la Pathologie et les Maladies des Organismes marins

IDENTIFICATION LEAFLETS FOR DISEASES AND PARASITES OF FISH AND SHELLFISH

Prepared under the auspices of the ICES Working Group on the Pathology and Diseases of Marine Organisms

FICHE N° 30

PARASITOSE A *PERKINSUS MARINUS*,
MALADIE A SPOROZOAIRE DES HUÎTRES

LEAFLET NO. 30

PERKINSUS MARINUS PARASITISM,
A SPOROZOAN DISEASE OF OYSTERS

par / by

F. G. KERN

NOAA/NMFS, Northeast Fisheries Center
Oxford Laboratory, Oxford, MD 21654, USA

Éditées par / Edited by
CARL J. SINDERMANN

CONSEIL INTERNATIONAL POUR L'EXPLORATION DE LA MER

INTERNATIONAL COUNCIL FOR THE EXPLORATION OF THE SEA

Palægade 2-4, DK-1261 Copenhague K, Danemark / DK-1261 Copenhagen K, Denmark

Décembre / December 1985

ISSN 0109-2510

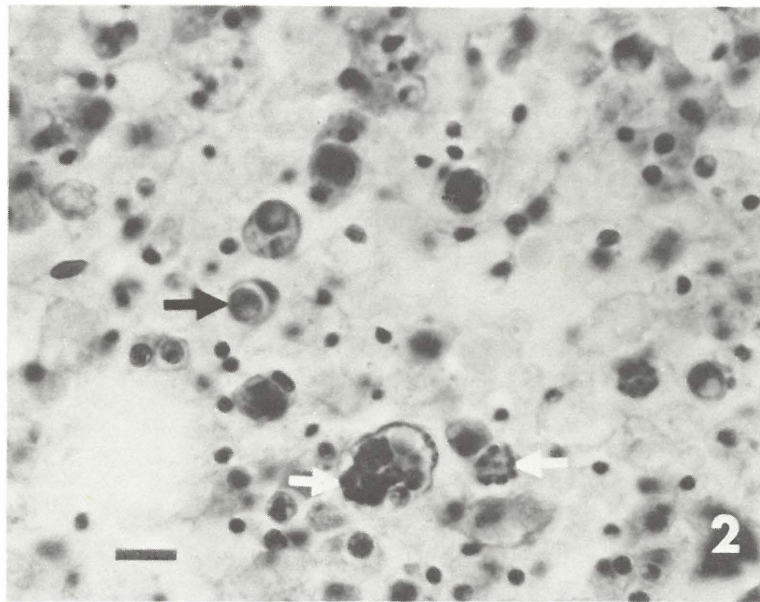
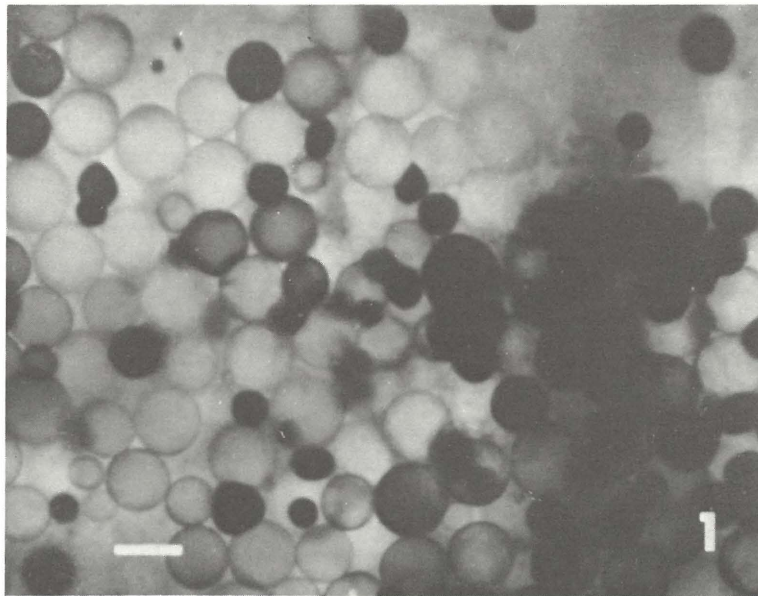


Figure 1. "Hypnospores" (trophozoites) of *Perkinsus marinus* in oyster tissues cultured in fluid thioglycolate media and stained with Lugol's iodine. Bar = 150 μm . $\times 90$.

Figure 2. Histologic section showing intracellular "hypnospore" (trophozoite) (dark arrow) and sporocysts (white arrows). Bar = 10 μm . $\times 900$.

Figure 1. Hypnospores (trophozoites) de *Perkinsus marinus* dans des tissus d'huître cultivés en milieu liquide au thioglycolate et colorés au Lugol. Échelle: 150 μm . Grossi 90 fois.

Figure 2. Coupe histologique montrant une hypnospore (trophozoite) intracellulaire (flèche noir) et des sporocystes (flèches blanches). Échelle: 10 μm . Grossi 900 fois.

PERKINSUS MARINUS PARASITISM, A SPOROZOAN DISEASE OF OYSTERS

Host species

American oyster (*Crassostrea virginica* Gmelin); also reported in other species of oysters, clams, and mussels.

Disease name

"Dermo", oyster "fungus" disease

Etiology

Apicomplexa sporozoan *Perkinsus marinus* (= *Labyrinthomyxa marina* = *Dermocystidium marinum*)

Associated environmental conditions

Mortalities generally occur when salinities are above 15 ‰ with elevated water temperatures (25°C to 33°C); sluggish water movement and crowded conditions exacerbate infection levels. In the US seldom observed in animals resident in high salinities (above 28 ‰).

Geographical distribution

East coast of the United States from Massachusetts to Florida, along the gulf coast of the United States, Mexico, and Venezuela, also including Puerto Rico, Cuba, and Brazil. Introduced to the Pacific in Hawaii, USA.

Significance

"Dermo" is a chronic disease; its severity increases from Chesapeake Bay southwards to the Gulf of Mexico, where 50 % of the adult oysters may die each year. Transmission is direct.

Control

Maintain oysters in grow-out areas where lower salinities occur (less than 15 ‰). Move seed oysters or harvest adults from highly enzootic areas before the late summer period of high temperatures and salinities.

Gross clinical signs

During epizootics there is a rapid loss of condition. Oysters appear watery and are gaping. A gray coloration of the tissues sometimes occurs in terminal cases.

Histopathology

The initial stage of infection occurs in the epithelia of the GI tract, gills, and palpi. In the intermediate stage of the infection the parasite is found in multiple abscesses. Small "hypnospores" (trophozoites) are generally intracellular; larger parasites and sporocysts may be encapsulated by oyster haemocytes. Terminal cases are associated with a diffuse systemic infection, oedema, generalized tissue necrosis, and an increase in pigment cells.

PARASITOSE A PERKINSUS MARINUS, MALADIE A SPOROZOIRE DES HUITRES

Espèces hôtes

Huitre américaine (*Crassostrea virginica* Gmelin); également signalée chez espèces d'huitres, palourdes, «clams» et moules.

Nom de la maladie

Parasitose à *Perkinsus marinus* ou à «*Dermocystidium*»; «mycose» des huitres

Étiologie

Le sporozoaire apicomplexe *Perkinsus marinus* (= *Labyrinthomyxa marina* = *Dermocystidium marinum*)

Conditions de milieu

Les maladies surviennent généralement lorsque les salinités dépassent 15 ‰ et quand les températures de l'eau sont très élevées (25°C à 33°C); des échanges d'eau insuffisants et une densité trop élevée augmentent les niveaux de contamination. Aux États-Unis la maladie est rarement observée chez les mollusques qui vivent dans des eaux à salinité élevée (supérieure à 28 ‰).

Distribution géographique

Côtes orientales des États-Unis du Massachusetts à la Floride; côtes des États-Unis dans le golfe du Mexique, Mexique, Vénézuéla, comprend également Porto-Rico, Cuba et le Brésil. La maladie a été introduite dans le Pacifique aux îles Hawaï (États-Unis).

Importance

La parasitose dite à «*Dermocystidium*» est une maladie chronique. Sa gravité augmente, vers le Sud, jusqu'au Golfe du Mexique; dans cette région, 50 % du stock d'huitres adultes peut mourir chaque année. La transmission est directe.

Prophylaxie et traitement

Maintenir les huitres dans les zones d'élevage à plus basse salinité (moins de 15 ‰). Dans les zones où l'épizootie est aiguë, déplacer le naissain ou récolter les huitres adultes avant la fin de l'été, période pendant laquelle les températures et les salinités sont élevées.

Signes cliniques macroscopiques

Pendant les épizooties, l'index de condition diminue rapidement; les huitres sont acqueuses et bâillent; les tissus prennent parfois une coloration grise.

Comments

The disease can be diagnosed by placing selected oyster tissues in a fluid thioglycolate medium culture system for 3 to 7 days. Tissues are squashed and stained with Lugol's iodine solution. The parasite enlarges, stains light-blue to black, and is easy to detect at $\times 30$ to $\times 40$ magnification.

Key references

Références bibliographiques

- ANDREWS, J. D., and HEWATT, W. G. 1957. Oyster mortality studies in Virginia. II. The fungus disease caused by *Dermocystidium marinum* in oysters of Chesapeake Bay. Ecol. Monogr., 27: 1-26.
- KERN, F. G., SULLIVAN, L. C., and TAKATA, M. 1973. *Labyrinthomyxa*-like organisms associated with mass mortalities of oyster, *Crassostrea virginica*, from Hawaii. Proc. Natl. Shellfish. Assoc., 63: 43-46.
- LEVINE, N. D. 1978. *Perkinsus* gen. n. and other new taxa in the protozoan phylum Apicomplexa. J. Parasitol., 64: 549.
- MACKIN, J. G., OWEN, H. M., and COLLIER, A. 1950. Preliminary note on the occurrence of a new protistan parasite, *Dermocystidium marinum* n. sp. in *Crassostrea virginica* Gmelin. Science, III: 328-329.
- MACKIN, J. G., and RAY, S. M. 1966. The taxonomic relationship of *Dermocystidium marinum* (Mackin, Owen, and Collier). J. Invertebr. Pathol., 8: 544-545.
- PERKINS, F. O. 1976. Zoospores of the oyster pathogen, *Dermocystidium marinum*. I. Fine structure of the conoid and other sporozoan-like organelles. J. Parasitol., 62: 959-974.
- QUICK, J. A., JR. 1972. Fluid thioglycollate medium assay of *Labyrinthomyxa* parasites in oysters. Fla. Dept. nat. Resources Mar. Res. Lab., Leaflet Ser. 6, 12 pp.
- QUICK, J. A., JR., and MACKIN, J. G. 1971. Oyster parasitism by *Labyrinthomyxa marina* in Florida. Fla. Dept. nat. Resources Mar. Res. Lab., Prof. Pap. Ser. 13, 55 pp.

Histopathologie

Le stade initial de contamination apparaît dans l'épithélium du tube digestif, dans les branchies et les palpes labiaux.

Au stade intermédiaire, on trouve le parasite dans de multiples abcès. De petites «hypnosporos» (trophozoites) sont généralement intracellulaires; les parasites les plus développés et les sporocystes sont généralement enkystés par les hémocytes de l'huître. Dans les stades terminaux, on observe une contamination systématique généralisée, de l'œdème, une nécrose tissulaire étendue et une augmentation de la pigmentation cellulaire.

Remarques

On peut diagnostiquer la maladie en mettant des tissus d'huître en milieu liquide au thioglycolate pendant 3 à 7 jours. Les tissus sont «écrasés» et colorés dans une solution de Lugol. En se développant, le parasite fait virer le colorant du bleu-clair au noir; il est facile à déceler avec un grossissement de 30 à 40 fois.

Key laboratories

Laboratoires de référence

NOAA/NMFS

Northeast Fisheries Center
Oxford Laboratory
Oxford, Maryland 21654, USA

Texas A & M University
Department of Oceanography
Galveston, Texas 77550, USA

Virginia Institute of Marine Science
Gloucester Point, Virginia 23062, USA