

FICHES D'IDENTIFICATION DES MALADIES ET PARASITES DES POISSONS, CRUSTACÉS ET MOLLUSQUES

Préparées sous les auspices du Groupe de Travail CIEM sur la Pathologie et les Maladies des Organismes marins

ICES IDENTIFICATION LEAFLETS FOR DISEASES AND PARASITES OF FISH AND SHELLFISH

Prepared under the guidance of the ICES Working Group on the Pathology and Diseases of Marine Organisms

FICHE N° 45

MYXOSPORIDIOSE DES MUSCLES DES SAUMONS DU PACIFIQUE

LEAFLET NO. 45

MUSCLE MYXOSPORIDIOSIS OF PACIFIC SALMON

par / by

D. DECLERCK

Station de Pêche Maritime

Ankerstraat, 1

B-8400 Ostende, Belgique

Éditées par / Edited by

CARL J. SINDERMANN

et / and

CLAUDE MAURIN

CONSEIL INTERNATIONAL POUR L'EXPLORATION DE LA MER

INTERNATIONAL COUNCIL FOR THE EXPLORATION OF THE SEA

Palægade 2-4, DK-1261 Copenhague K, Danemark / DK-1261 Copenhagen K, Denmark

1991

ISSN 0109-2510

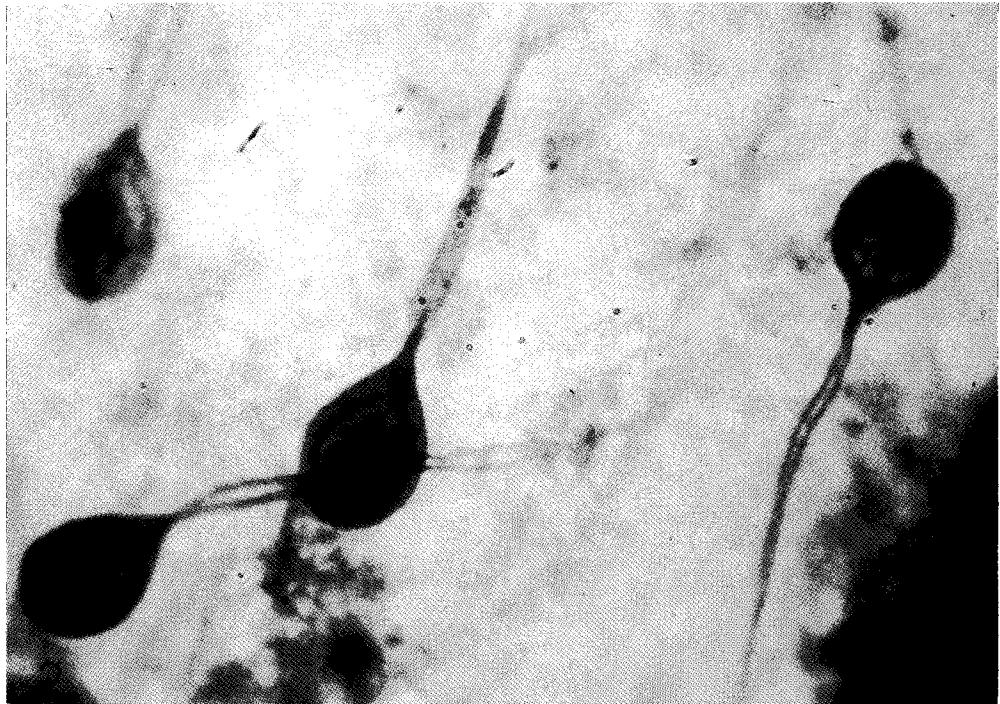



Figure 1 (above). Presence of cysts of *Henneguya salminicola* in the body musculature of coho salmon (*Oncorhynchus kisutch*).
Figure 2 (below). Spores of the myxosporean parasite (*H. salminicola*) in coho salmon. Methylene blue stained smear $\times 500$.

Figure 1 (en haut). Présence de kystes d'*Henneguya salminicola* dans la musculature du corps du saumon argenté (*Oncorhynchus kisutch*).
Figure 2 (en bas). Spores de la Myxosporidie parasite (*H. salminicola*) chez le saumon argenté. Frottis coloré au bleu de méthylène $\times 500$.

MUSCLE MYXOSPORIDIOSIS OF PACIFIC SALMON

Host species

Coho salmon (*Oncorhynchus kisutch* (Walbaum)); pink salmon (*O. gorbuscha* (Walbaum)); chinook salmon (*O. tshawytscha* (Walbaum)); sockeye salmon (*O. nerka* (Walbaum)); chum salmon (*O. keta* (Walbaum))

Disease name

Muscle myxosporidiosis of Pacific salmon; tapioca disease of Pacific salmon

Etiology

Myxosporean protozoan, *Henneguya salminicola*

Associated environmental conditions

Unknown

Geographical distribution

North American and Asian coasts of the Pacific Ocean

Significance

Generally in wild stocks as a low-prevalence infection, but sometimes extensive infections are found. Infection rates can reach 40% (Sindermann, 1970). Although the parasite is not of public health significance the presence of the cysts adversely affects the marketable value of fresh, frozen, or smoked products (Boyce et al., 1985).

Control

Unknown

Gross clinical signs

The parasites develop deep in the musculature, often near the spine (Fig. 1). Up to 50 small (3–6 mm) white cysts can be found containing parasites.

Histopathology

Cysts filled with a mass of spores. Spores are oval, containing sporoplasm and two polar capsules, each containing a coiled polar filament. One filament is shorter than the other (Fig. 2). Length of spore cavity: 9–11 μm , width: 7–9 μm , length long tail: 30–34 μm , length short tail: 25–27 μm (Boyd and Tomlinson, 1965).

Comments

The cysts of the parasite contain a soluble, heat-labile protease, with a maximum activity at pH 3.0 for hydrolysis of haemoglobin and 4.5 for hydrolysis of salmon muscle proteins (Bilinski, 1984).

As the cysts enlarge to 2 to 3 cm in diameter they rupture the integument and discharge a white fluid rich in spores.

MYXOSPORIDIOSE DES MUSCLES DES SAUMONS DU PACIFIQUE

Espèces hôtes

Le saumon argenté ou coho (*Oncorhynchus kisutch* (Walbaum)); le saumon rose (*O. gorbuscha* (Walbaum)); le saumon royal (*O. tshawytscha* (Walbaum)); le saumon rouge (*O. nerka* (Walbaum)); le saumon kéta (*O. keta* (Walbaum))

Nom de la maladie

Myxosporidiose des muscles des saumons du Pacifique

Étiologie

Protozoaire du Groupe Myxosporidies, *Henneguya salminicola*.

Conditions de milieu

Inconnues

Distribution géographique

Côtes nord-américaines et asiatiques de l'Océan Pacifique.

Importance

Dans les populations vivant en milieu naturel, cette maladie présente généralement une fréquence faible; cependant, il arrive parfois que l'on ait à faire à des infections importantes; dans ce cas, le taux d'infestation peut atteindre 40% (Sindermann, 1970). Bien que la présence de ce parasite n'ait pas de conséquence néfaste sur la santé publique, la présence de kystes nuit à la valeur marchande des produits, qu'ils soient frais, congelés ou fumés (Boyce et coll., 1985).

Prophylaxie et traitement

Inconnus

Signes cliniques macroscopiques

Les parasites pénètrent profondément dans la musculature, souvent jusqu'à la colonne vertébrale (Fig. 1). On peut trouver jusqu'à 50 petits kystes blancs (de 3 à 6 mm), contenant ces parasites.

Histopathologie

Les kystes sont remplis d'un amas de spores. Les spores sont ovales; elles renferment du sporoplasme et deux capsules polaires, chacune d'entre elles contenant un filament polaire enroulé. Un de ces filaments est plus court que l'autre (Fig. 2). La longueur de la cavité de la spore et de 9 à 11 μm , sa largeur de 7 à 9 μm . La longueur du filament long est de 30 à 34 μm , celle du filament court de 25 à 27 μm (Boyd and Tomlinson, 1965).

The open ulcers provide a portal for secondary infections which may kill the maturing salmon.

Diagnosis is by examination of smears of cysts for the presence of myxosporean spores, followed by a microscopic examination of the characteristics of the spores within the cysts.

Henneguya cysts can also be detected in whole fish with ultrasonic equipment used in medical diagnostics. In real images, representing cross-sections of the soma, cysts were depicted as dark spheres against a lighter background of somatic muscle. This technique proved to be unsatisfactory with fish which had previously been frozen (Boyce, 1985).

Key references

Références bibliographiques

- BILINSKI, E., BOYCE, N. P., JONAS, R. E. E., and PETERS, M. D. 1984. Characterization of protease from the myxosporean salmon parasite, *Henneguya salminicola*. *Can. J. Fish. aquat. Sci.*, 41: 371–376.
- BOYCE, N. P. 1985. Ultrasound imaging used to detect cysts of *Henneguya salminicola* in the flesh of whole Pacific salmon. *Can. J. Fish. aquat. Sci.*, 42: 1312–1314.
- BOYCE, N. P., KABATA, Z., and MARGOLIS, L. 1985. Investigations of the distribution, detection, and biology of *Henneguya salminicola*, a parasite of the flesh of Pacific salmon. *Can. tech. Rep. Fish. aquat. Sci.*, No. 1405.
- BOYD, J. W., and TOMLINSON, N. 1965. Myxosporidian parasite from salmon. *J. Fish. Res. Bd Can.*; 22: 849–850.
- SINDERMANN, C. J. 1970. *Principal diseases of marine fish and shellfish*. Academic Press, New York. 390 pp.

Remarques

Les kystes du parasite contiennent une prottase soluble, labile à la chaleur qui a un maximum d'activitt à un pH de 3 pour l'hydrolyse de l'hémoglobine et à un pH de 4.5 pour l'hydrolyse des muscles du saumon (Bilinsky, 1984).

Lorsque les kystes atteignent 2 à 3 cm, ils rompent le tegument interne et rtendent un liquide blanc riche en spores. Les ulcères ouverts facilitent le dtveloppement d'infections secondaires qui peuvent entraîner la mort du saumon mature.

La diagnose se fait par l'examen de frottis de kystes qui permet de mettre en tvidence la prtence de spores de myxosporidies; cet examen est suivi d'une observation microscopique des caractristiques des spores à l'intérieur des kystes.

La prtence de kystes d'*Henneguya* peut être tgalement dtectée dans le poisson entier par l'utilisation d'appareils à ultra-sons utilists, en mtdecine, pour l'établissement de diagnostics. Dans des images réelles des coupes du soma, les kystes se prtentent comme des sphères sombres contrastant avec l'arriere-plan, plus clair, constitué par le muscle somatique. Cependant, cette technique ne s'est pas avérée satisfaisante pour les poissons congelés au prtalable (Boyce, 1985).

Key laboratories

Laboratoires de référence

Department of Fisheries and Oceans
Pacific Biological Station
Nanaimo, B. C., Canada V9R 5K6

Station.de Pêche Maritime
Ankerstraat, 1
B-8400 Ostende, Belgique

Beginning with leaflet no. 51, this series will be edited by / A partir de la fiche n° 51, cette strie sera editte par:

Dr G. Olivier
Dept of Fisheries and Oceans
Halifax Fisheries Research Laboratory
P.O. Box 550
Halifax, N. S., Canada B3J 2S7