

FICHES D'IDENTIFICATION DES MALADIES ET PARASITES DES POISSONS, CRUSTACÉS ET MOLLUSQUES

Préparées sous les auspices du Groupe de Travail CIEM sur la Pathologie et les Maladies des Organismes marins

IDENTIFICATION LEAFLETS FOR DISEASES AND PARASITES OF FISH AND SHELLFISH

Prepared under the auspices of the ICES Working Group on the Pathology and Diseases of Marine Organisms

FICHE N° 21

CORYNÉBACTÉRIOSE

LEAFLET NO. 21

BACTERIAL KIDNEY DISEASE

par / by

M. VIGNEULLE

Laboratoire National de Pathologie
des Animaux Aquatiques – Services Vétérinaires
BP 337, 29273 Brest CEDEX, France

Éditées par / Edited by

CARL J. SINDERMANN

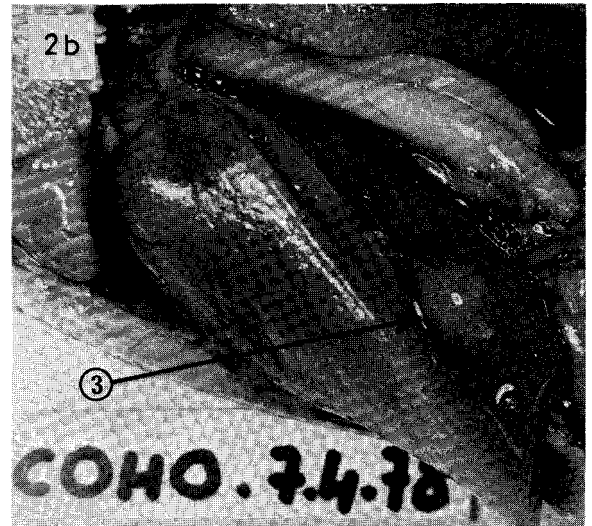
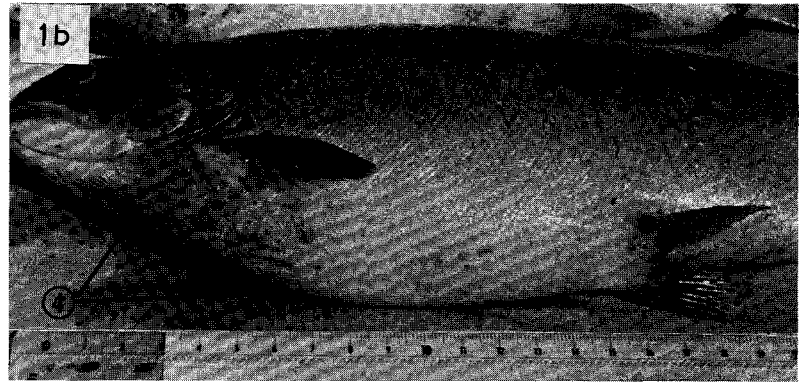
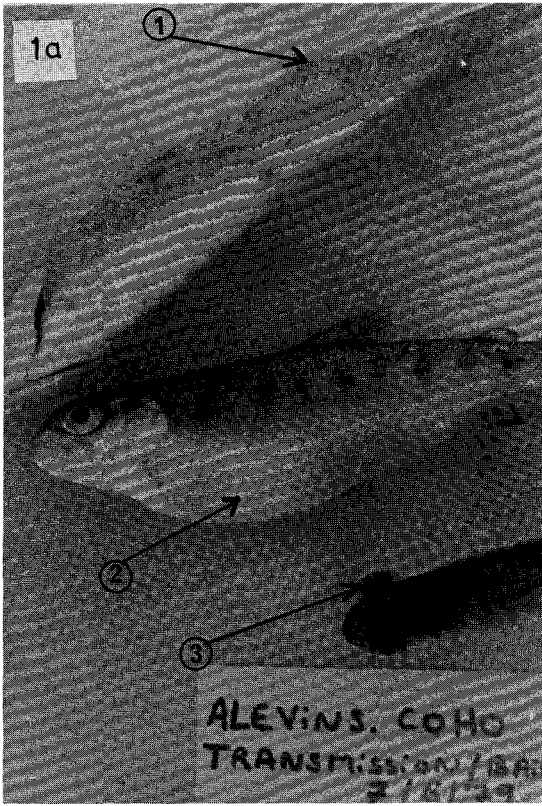
CONSEIL INTERNATIONAL POUR L'EXPLORATION DE LA MER

INTERNATIONAL COUNCIL FOR THE EXPLORATION OF THE SEA

Palægade 2-4, DK-1261 Copenhagen K, Danemark / DK-1261 Copenhagen K, Denmark

Décembre / December 1985

ISSN 0109-2510



Figures 1a and 1b. External lesions. 1) Sub-cutaneous swelling; 2) abdominal swelling; 3) exophthalmia; 4) purpura area.

Figures 1a et 1b. Lésions externes. 1) Papule sous-cutanée, 2) abdomen gonflé, 3) exophthalmie, 4) zone de purpura.

Figures 2a and 2b. Internal lesions. 1) Pericarditis; 2) swelling of kidney (anterior and posterior parts); 3) liver abscess.

Figures 2a et 2b. Lésions internes. 1) Péricardite, 2) rein gonflé antérieurement et postérieurement, 3) abcès du foie.

BACTERIAL KIDNEY DISEASE

Host species

All species of the sub-family Salmoninae. Specially susceptible: *Oncorhynchus tshawytscha*, chinook salmon; *Oncorhynchus kisutch*, coho salmon; *Salmo salar*, Atlantic salmon; *Salmo gairdneri*, rainbow trout; *Salmo trutta fario*, brown trout; *Salvelinus fontinalis*, brook trout.

Disease name

Bacterial kidney disease (BKD), Dee disease, corynebacteriosis

Etiology

Coccobacillus, Gram positive, non motile, member of the Corynebacteriaceae group. The name of the species, *Renibacterium salmoninarum*, belonging to the new genus *Renibacterium*, was proposed recently.

The bacterium can be cultured on Ordal and Earp's substrate, which has been modified by Evelyn and must contain L-cysteine and serum. The growth is slow, taking from 15 to 21 days at 15°C.

The taxonomic study of strains of different geographical origin shows some diversity, but most of them can be grouped in two distinct phenons. The bacterium is determined by: bacterioscopy of Gram-coloured smears from infected organs; culture of the bacterium from diseased animals; immunofluorescence; and immunodiffusion

Associated environmental conditions

Conditions for the disease to appear: low temperature, optimum 10°C to 12°C; and soft fresh water. The non-specific resistance is lowered by stress (transport, handling, etc.).

Transmission: via the eggs; from diseased to sound animals; and through the food

Reservoir: diseased fish and carriers

Geographical distribution

North America, Europe, and Japan

Significance

The disease in its chronic form is present in many salmonid farms both in fresh and sea water (in certain cases in France mortality amounts to 20 %). Some cases have been found in free-living fish.

Control

Prophylaxis. Hardening of eggs after fertilization in a solution of erythromycin phosphate (1–2 mg/l) for 30 to 60 min. Inoculation of spawners: sub-cutaneous injection of erythromycin phosphate in doses of 11 mg/kg live weight.

CORYNÉBACTÉRIOSE

Espèces hôtes

Toutes les espèces de la sous-famille des Salmoninés. Plus particulièrement; *Oncorhynchus tshawytscha*, saumon chinook; *Oncorhynchus kisutch*, saumon coho; *Salmo salar*, saumon salar; *Salmo gairdneri*, truite arc-en-ciel; *Salmo trutta fario*, truite fario; *Salvelinus fontinalis*, omble de fontaine.

Nom de la maladie

Corynébactériose, maladie de la Dee, maladie bactérienne du rein

Étiologie

Bactérie coccobacillaire, Gram positive, immobile, membre du groupe des corynébactéries. La dénomination de *Renibacterium salmoninarum*, appartenant au nouveau genre *Renibacterium* a été récemment proposée.

La culture est obtenue sur milieu d'Ordal et Earp, modifié par Evelyn, qui contient obligatoirement de la L-cystéine et du sérum. Elle est lente, de 15 jours à 3 semaines à 15°C.

L'étude taxonomique de souches bactériennes d'origine géographique différente a démontré leur diversité. La plupart d'entre elles se regroupent toutefois en deux phénotypes distincts. La mise en évidence de la bactérie s'effectue par: bactérioscopie de calques ou frottis d'organes colorés au Gram; mise en culture du germe à partir d'animaux malades; immunofluorescence; immunodiffusion.

Conditions de milieu

Conditions d'apparition: température basse, optimum de 10°C à 12°C; faible dureté de l'eau douce. Diminution de la résistance non spécifique par divers stress (transport, manipulations, etc.).

Transmission: par les oeufs; d'animaux malades à animaux sains; par l'aliment

Réservoir: poissons malades et porteurs

Distribution géographique

Amérique du Nord, Europe, Japon

Importance

Maladie chronique présente dans de nombreux élevages de salmonidés aussi bien en eau douce qu'en eau de mer (en France elle a occasionné des mortalités allant jusqu'à 20 %). Quelques cas sur des animaux sauvages ont été signalés.

Prophylaxie et traitement

Prophylaxie. Durcissement des oeufs après fertilisation dans une solution de phosphate d'érythromycine à la dose de 1 à 2 mg/l pendant 30 minutes à une heure. Ino-

A second injection can be given not later than 30 days before spawning. A combination of both methods is strongly recommended.

Treatment. No curative treatment is known. The use of either erythromycin in doses of 9 to 10 g/100 kg fish/day for 21 days, or sulphamides (e.g., sulphamerazine) in doses of 20 g/100 kg/day, can in certain cases put a temporary stop to mortality.

Gross clinical signs

Modification of certain metabolic parameters: lowering of liver glycogen; lowering of haematocrit; early hypoglycaemia and hypocholesterolaemia; plasma hypoproteinaemia appears progressively, first of all in the albumin fraction.

External macroscopic lesions: non-specific; exophthalmia, melanism, haemorrhagic swellings in scapular and pelvic zones; more specific but less constant; erythemic, cutaneous papillae, purpura zones, sub-cutaneous swellings, abdominal swelling due to ascites.

Internal macroscopic lesions: swelling of kidney (especially the posterior kidney) which seems greyish or is covered by whitish, miliary or larger nodules. These nodules can also be found in other organs (liver, spleen, heart); peritonitis with ascites and false membranes; pericarditis; viscera seem haemorrhagic and swollen; and hepatomegaly.

Histopathology

Corresponds to a chronic inflammatory process in different forms according to localization. Predominant exudative forms: oedema, cutaneous papillae, early swelling of kidney, exophthalmia, and hepatomegaly; sero-fibrinous pericarditis and peritonitis.

A haemorrhagic form can sometimes be important cutaneously (purpura). It is also seen in the liver and pyloric caeca, in the swimbladder, and in the gonads.

Cellular, histiocytic, and macrophagic cell division; false membranes, and granulomatous lesions, specially in the kidney, but also in other organs (liver, spleen, heart, brain, etc.).

Lymphocytic infiltration; sometimes multinucleated cells are present; central caseiform necrosis; older lesions specially in the muscles.

culation des géniteurs: injection sous-cutanée d'une solution de phosphate d'érythromycine à la dose de 11 mg/kg de poids vif. Une deuxième injection peut être faite 30 jours plus tard, mais pas moins de 30 jours avant la ponte. L'association des deux méthodes est fortement recommandée.

Traitement. Pas de traitement curatif connu. L'utilisation d'érythromycine à la dose de 9 à 10 g/100 kg poissons/jour pendant 21 jours ou des sulfamides, par exemple sulfamérazine, à la dose de 20 g/100 kg/jour jusqu'à ce que la mortalité cesse, peut entraîner dans certains cas une diminution passagère des mortalités.

Signes cliniques macroscopiques

Modifications de certains paramètres métaboliques: diminution du glycogène hépatique; baisse de l'hématocrite; hypoglycémie et hypocholestérolémie précoces; hypoprotéïnémie plasmatique apparaissant progressivement, touchant d'abord la fraction «albumine».

Lésions macroscopiques externes: non spécifiques; exophtalmie, mélanisme, tuméfactions congestivo-hémorragiques au niveau des ceintures scapulaires et pelviennes; plus spécifiques mais inconstantes; papules cutanées érythémateuses, zones de purpura, tuméfactions sous-cutanées, gonflement de l'abdomen par l'ascite.

Lésions macroscopiques internes: gonflement du rein, d'abord postérieur, qui peut prendre ensuite un aspect grisâtre, ou être parsemé de nodules blanchâtres miliaires, ou plus importants, retrouvés éventuellement dans d'autres organes (foie, rate, coeur); péritonite avec ascite et fausses membranes; péricardite; aspect congestivo-hémorragique des viscères; hépatomégalie.

Histopathologie

Elle correspond à un processus inflammatoire chronique, apparaissant sous plusieurs formes, selon les localisations. Forme exsudative prédominante: oedème, support essentiel des papules cutanées, du gonflement précoce du rein, de l'exophtalmie, de l'hépatomégalie; épanchement séro-fibrineux, péritonite, péricardite.

Forme hémorragique, importante parfois au niveau cutané (purpura). Se rencontre également au niveau du foie, des caeca pyloriques, de la vessie natatoire, des gonades.

Prolifération cellulaire, histiocyttaire et macrophagique; fausses membranes et lésions granulomateuses du rein essentiellement mais aussi d'autres organes (foie, rate, coeur, cerveau, etc.).

Infiltration lymphocytaire, parfois présence de cellules multinucléées, nécrose caséiforme centrale; lésions anciennes et surtout musculaires.

Key references

Références bibliographiques

- ALDRIN, J. F., MEVEL, M., ROBERT, J. Y., VIGNEULLE, M., and BAUDIN LAURENCIN, F. 1978. Incidences métaboliques de la corynébactériose expérimentale chez le saumon coho, *Oncorhynchus kisutch*. Bull. Soc. Sci. Vét. et Méd. Comp. Lyon, 80(2): 79-90.
- AUSTIN, B., and RODGERS, C. J. 1980. Diversity among strains causing bacterial kidney disease in salmonid fish. Curr-Microbiol., 3: 231-235.
- BULLOCK, G. L., and STUCKEY, H. M. 1975. Bacterial kidney disease of salmonid fishes. U.S. Dept. Int., Fish Wildl. Serv., Leaflet FDL 41, 7 pp.
- EVELYN, T. P. T. 1977. An improved growth medium for the kidney disease bacterium and some notes on using the medium. Bull. Off. Int. Epiz., 87(5-6): 511-513.
- EVELYN, T. P. T. 1978. Sensitivities of bacterial kidney disease detection methods with special remarks on the culture method. Proc. Joint 3rd Biennial Fish Health Section and 9th Annual Midwest Fish Disease Workshops, Kansas City, Aug. 15-18, 1978, pp. 15-16.
- KLONTZ, G. W. 1978. Prevention of bacterial kidney disease in adults and juvenile salmonids. Proc. Joint 3rd Biennial Fish Health Section and 9th Annual Midwest Fish Disease Workshops, Kansas City, Aug. 15-18, 1978, pp. 11-14.
- SANDERS, J. E., and FRYER, J. L. 1980. *Renibacterium salmoninarum* gen. nov., sp. nov., the causative agent of bacterial kidney disease in salmonid fishes. Int. J. System. Bacteriol., 30(2): 496-502.
- SANDERS, J. E., PILCHER, K. S., and FRYER, J. L. 1978. Relation of water temperature to bacterial kidney disease in coho salmon (*Oncorhynchus kisutch*), sockeye, salmon (*Oncorhynchus nerka*), and steelhead trout (*Salmo gairdneri*). J. Fish. Res. Bd Can., 35: 8-11.
- SMITH, I. W. 1964. The occurrence and pathology of Dee disease. Scot. Dept. Agr. Fish. Freshwater Salmon Fish. Res. Rep., 34(3): 1-12.
- WARREN, J. W. 1963. Kidney disease of salmonid fishes and the analysis of hatchery waters. Prog. Fish-Cult., 25(3): 121-131.
- WOLF, K., and DUNBAR, C. E. 1959. Test of 34 therapeutic agents for control of kidney disease in trout. Trans. Am. Fish. Soc., 88: 117-124.

Key laboratory

Laboratoire de référence

Laboratoire National de Pathologie des Animaux
Aquatiques - Services Vétérinaires
BP 337, 29273 Brest CEDEX, France