

PROGRAMME D'IMPULSION EN SCIENCES MARINES
SERVICE DU PREMIER MINISTRE
PROGRAMMATION DE LA POLITIQUE SCIENTIFIQUE
1992-1996
CONTRAT N° MS/12/033

ETUDE PATHOLOGIQUE ET ÉCOTOXICOLOGIQUE

DES OISEAUX ET DES MAMMIFÈRES MARINS

DANS LA MER DU NORD

ET LES RÉGIONS AVOISINANTES

Rapport final d'activité : Partim Anatomie Pathologique

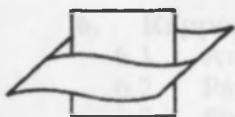UNIVERSITÉ DE LIÈGE
FACULTÉ DE MÉDECINE VÉTÉRINAIRE
SERVICE D'ANATOMIE PATHOLOGIQUE
SART TILMAN, B43, 4000 LIÈGE

PROMOTEUR: PROF. COIGNOUL F.
RÉALISATION: JAUNIAUX T.

PROGRAMME D'IMPULSION EN SCIENCES MARINES
SERVICE DU PREMIER MINISTRE
PROGRAMMATION DE LA POLITIQUE SCIENTIFIQUE
1992-1996
CONTRAT N° MS/12/033

223105

ETUDE PATHOLOGIQUE ET ÉCOTOXICOLOGIQUE
DES OISEAUX ET DES MAMMIFÈRES MARINS
DANS LA MER DU NORD
ET LES RÉGIONS AVOISINANTES
Rapport final d'activité : Partim Anatomie Pathologique



Vlaams Instituut voor de Zee
Flanders Marine Institute

UNIVERSITÉ DE LIÈGE
FACULTÉ DE MÉDECINE VÉTÉRINAIRE
SERVICE D'ANATOMIE PATHOLOGIQUE
SART TILMAN, B43, 4000 LIÈGE

PROMOTEUR: PROF. COIGNOUL F.
RÉALISATION: JAUNIAUX T.

1. Etude pathologique des oiseaux et des mammifères marins dans la Mer du Nord et les régions avoisinantes	1
1.1. Introduction	2
1.2. Matériel et méthodes	3
1.3. Résultats	11
1.4. Discussion	27
1.5. Conclusions	33
1.6. Problèmes et solutions	35
1.7. Bibliographie	36
1.8. Activités scientifiques d'accompagnement de la recherche	40
1.9. Contrats complémentaires	44
2. Résultats d'autopsies des oiseaux échoués sur les plages durant les 4 hivers analysés	45
3. Résultats d'autopsies des oiseaux provenant des centres de réhabilitation durant les 4 hivers analysés	55
4. Rapport d'autopsie lagénorhynque à bec blanc (<i>Lagenorhynchus albirostris</i>)	63
4.1. Anamnèse	64
4.2. Participants	64
4.3. Signalement et protocole de mesure	64
4.4. Examen nécropsique	66
4.5. Examens complémentaires	67
4.6. Discussion et conclusions	68
5. Rapport d'autopsie marsouin commun (<i>Phocoena phocoena</i>) A93/283	69
5.1. Anamnèse	70
5.2. Participants	70
5.3. Signalement et protocole de mesure	70
5.4. Examen nécropsique	72
5.5. Examens complémentaires	74
5.6. Résultats des examens complémentaires	75
5.7. Discussion et conclusions	76
5.8. Références	76
6. Rapport d'autopsie phoque commun (<i>Phoca vitulina</i>)	77
6.1. Anamnèse	78
6.2. Participants	78
6.3. Signalement et protocole de mesure	78
6.4. Examen nécropsique	78
6.5. Examens complémentaires	79
6.6. Conclusions	79
7. Rapport d'autopsie Lagénorhynque à bec blanc (<i>Lagenorhynchus albirostris</i>) A94/350	81
7.1. Anamnèse	82
7.2. Participants	82
7.3. Signalement et protocole de mesure	82
7.4. Examen nécropsique	84
7.5. Examens complémentaires	85
7.6. Résultats des examens complémentaires	86
7.7. Discussion et conclusions	88
7.8. References	88
8. Rapport d'autopsie Rorqual commun (<i>Balaenoptera physalus</i>)	89
8.1. Anamnèse	90
8.2. Participants	90

8.3.	Signalement et protocole de mesure	90
8.4.	Examen nécropsique	91
8.5.	Examens complémentaires	92
8.6.	Résultats des examens complémentaires	92
8.7.	Discussion et conclusions	92
9.	Rapport d'autopsie Phoque commun (<i>Phoca vitulina</i>) A94/946	93
9.1.	Anamnèse	94
9.2.	Participants	94
9.3.	Signalement	94
9.4.	Examen nécropsique	94
9.5.	Examens complémentaires	95
9.6.	Résultats	96
9.7.	Conclusions	96
10.	Postmortem investigations on sperm whales <i>Physeter macrocephalus</i> stranded on the coasts of Belgium and the Netherlands during the 1994-1995 winter and a hypothesis on the cause of the stranding	97
11.	On the stranding of sperm whales along the Belgian coast, November 18, 1994.	117
11.1.	Pathology report #1	118
11.2.	Pathology report #2	129
11.3.	Pathology report #3 Electron microscopy investigation	135
12.	Echouage de 3 cachalots à Scheveningen (Pays-Bas), le 12 janvier 1995	137
	Rapport d'autopsie	137
12.1.	Anamnèse	138
12.2.	Participants	138
12.3.	Autopsie du cachalot A95/403 (Réf. Leiden : A)	139
12.4.	Autopsie du cachalot A95/404 (Réf. Leiden : B)	142
12.5.	Autopsie du cachalot A95/405 (Réf. Leiden : C)	145
12.6.	Résultats des examens complémentaires	148
12.7.	Discussion	159
12.8.	Conclusions	161
12.9.	Références	162
13.	Rapport d'autopsie du Lagénorhynque à bec blanc (<i>Lagenorhynchus albirostris</i>) A95/378	165
13.1.	Anamnèse	166
13.2.	Participants	166
13.3.	Signalement et protocole de mesure	166
13.4.	Examen nécropsique	168
13.5.	Examens complémentaires	171
13.6.	Elimination des déchets	172
13.7.	Résultats des analyses complémentaires	173
13.8.	Discussion et conclusions	173
13.9.	Références	173
14.	Rapport d'autopsie du Lagénorhynque à bec blanc (<i>Lagenorhynchus albirostris</i>) A95/406	175
14.1.	Anamnèse	176
14.2.	Participants	176
14.3.	Signalement et protocole de mesure	177
14.4.	Examen nécropsique	178
14.5.	Examens complémentaires	181
14.6.	Résultats des examens complémentaires	182
14.7.	Discussion et conclusions	185
14.8.	Références	186

15. Rapport d'autopsie du Globicéphale noir (<i>Globicephala melaena</i>)	187
A95/715	
15.1. Anamnèse	188
15.2. Participants	188
15.3. Signalement et mesure	188
15.4. Examen nécropsique	189
15.5. Examens complémentaires	190
15.6. Elimination des déchets	191
15.7. Discussion et conclusions	191
15.8. Références	191
16. Rapport d'autopsie du Marsouin commun (<i>Phocoena phocoena</i>)	193
A95/884	
16.1. Anamnèse	194
16.2. Participants	194
16.3. Signalement et protocole de mesure	195
16.4. Examen nécropsique	196
16.5. Examens complémentaires	199
16.6. Résultats des examens complémentaires	200
16.7. Discussion et conclusions	201
16.8. Références	202
17. Rapport d'autopsie du Marsouin commun (<i>Phocoena phocoena</i>)	203
A95/929	
17.1. Anamnèse	204
17.2. Participants	204
17.3. Signalement et protocole de mesure	204
17.4. Examen nécropsique	206
17.5. Examens complémentaires	209
17.6. Résultats des examens complémentaires	211
17.7. Discussion et conclusions	213
17.8. Références	214

1. ETUDE PATHOLOGIQUE DES OISEAUX ET DES MAMMIFÈRES MARINS DANS LA MER DU NORD ET LES RÉGIONS AVOISINANTES

¹ Institut Royal des Sciences Naturelles de Belgique
Rue Vautier, 29
1050 Bruxelles

² Institut royal Mammalogical
Rue de la Clinique, 23
1070 Bruxelles

1.1. INTRODUCTION

Le but de l'analyse pathologique réalisée dans le cadre du projet : "Etude pathologique et écotoxicologique des oiseaux et des mammifères marins dans la Mer du Nord et les régions avoisinantes" consistait à déterminer les **causes de mortalités des animaux homéothermes situés en sommet de chaîne trophique marine en Mer du Nord**. L'analyse comprenait la récolte des cadavres à la côte belge, l'identification et la spéciation des animaux, l'autopsie et le relevé détaillé des lésions observées, les investigations histopathologiques, bactériologiques et parasitologiques, et la collection de prélèvements pour les examens toxicologiques. Les animaux obtenus à l'étranger (régions avoisinantes de la côte belge) pouvaient intégrer le processus. Cette investigation s'inscrit dans le cadre d'une étude globale et multidisciplinaire visant à surveiller l'écosystème marin par l'analyse détaillée des mortalités des oiseaux et des mammifères marins. Ceux-ci vivent dans un milieu particulièrement contaminé par des toxiques stables et par des dérivés d'hydrocarbures (North Sea Task Force, 1993a; North Sea Task Force, 1993b). Ils sont en sommet des chaînes alimentaires marines et ils ont une longue vie. Ces différents éléments font de ces animaux des modèles adéquats pour les conséquences à long terme de l'exposition aux polluants (Walsh, 1990; De Guise et al., 1995; Wenzel & Gabrielsen, 1995), justifiant ainsi notre étude.

Nous exposerons ici les principales causes de mortalités des oiseaux et des mammifères marins par l'intermédiaire des observations recueillies lors de l'examen nécropsique et des analyses complémentaires réalisés sur les cadavres collectés durant 4 années successives (de l'hiver 92-93 à l'hiver 95-96).

1.2. MATÉRIEL ET MÉTHODES

1.2.1. Collecte des oiseaux

Durant la période d'observation (de l'hiver 92-93 à l'hiver 95-96), 722 oiseaux morts sur les plages ou dans les centres de réhabilitation ont été autopsiés (Table 1).

	Plage	Asile	Non précisée
Hiver 92-93 n=316	155	155	6
Hiver 93-94 n=198	90	106	2
Hiver 94-95 n=52	27	24	1
Hiver 95-96 n=156	156	-	-

Table 1: Origine des oiseaux marins autopsiés durant la période d'observation.

1.2.1.1. Oiseaux de plages

Les oiseaux morts étaient collectés chaque semaine sur le tronçon de plage entre Nieuwpoort et Oostende ainsi que, mensuellement, sur l'ensemble du littoral belge. La collecte des cadavres était réalisée du début octobre à fin avril et coordonnée par J. TAVERNIER de l'Institut Royal des Sciences Naturelles de Belgique¹ et par un collaborateur de P. MEIRE de l'*Instituut voor Natuurbehoud*². Ce dernier récoltait les données biométriques des oiseaux. Les cadavres étaient numérotés, emballés séparément et congelés. Une anamnèse succincte accompagnant chaque oiseau signalait l'espèce, le lieu et la date de collecte, l'âge et la présence éventuelle de mazout sur le plumage.

¹ Institut Royal des Sciences Naturelles de Belgique
Rue Vautier, 29
1040 Bruxelles

² Instituut voor Natuurbehoud
Rue de la Clinique, 25
1070 Bruxelles

1.2.1.2. Les oiseaux morts dans les centres de réhabilitation

Des oiseaux morts nous étaient également procurés par les centres de réhabilitation des oiseaux marins du Zwim, d'Oostende, et de Nieuwpoort.

1.2.2. Collecte des mammifères marins

Durant la période d'observation (de l'hiver 92-93 à l'hiver 95-96), 18 mammifères marins morts sur les plages ou pris dans les filets (by catch) ont été autopsiés (Table 2). Après autopsie, certains animaux échoués sur les plages, étaient considérés comme étant préalablement morts dans les filets.

	Plage	By catch
Belgique	Lagénorhynque à bec blanc, 17/06/92 Phoque commun, 28/04/93 Cachalot, 18/11/94 Cachalot, 18/11/94 Cachalot, 18/11/94 Cachalot, 18/11/94 Lagénorhynque à bec blanc, 10/01/95 Lagénorhynque à bec blanc, 14/01/95 Globicéphale noir, 21/03/95 Marsouin commun, août 94	Marsouin commun, 9/12/92 Lagénorhynque à bec blanc, 29/12/93 Phoque commun, 20/05/94
Pays-Bas	Cachalot, 12/01/95 Cachalot, 12/01/95 Cachalot, 12/01/95	
France	Rorqual commun, 22/02/94 Marsouin commun, 17/05/95	

Table 2: Origine et date d'échouage des mammifères marins autopsiés durant la période d'observation.

1.2.2.1. Mammifères marins échoués

La coordination des échouages de mammifères marins morts à la côte belge et leur collecte étaient assurées par J. TAVERNIER (Institut Royal des Sciences Naturelles de Belgique). Les animaux de petite taille étaient transmis à la Faculté de Médecine Vétérinaire tandis que pour les cétacés de grande taille, l'examen nécropsique était réalisé sur place. A la demande des responsables

étrangers (Pays-Bas³ et France⁴), des autopsies de mammifères marins échoués sur les côtes des pays susmentionnés ont été réalisées. Un dauphin, échoué vivant sur la côte belge et mort à Harderwijk, a été autopsié sur place en collaboration avec R. KASTELEIN⁵, .

1.2.2.2. Mammifères marins pris dans les filets de pêche (by catch)

Des examens nécropsiques ont également été effectués sur des mammifères marins pris dans des filets.

1.2.3. Examens post mortem des oiseaux marins

1.2.3.1. Examens nécropsiques et histopathologiques

Les autopsies étaient réalisées par le service d'Anatomie Pathologique de la Faculté de Médecine Vétérinaire (Université de Liège) suivant une procédure standard, provenant de protocoles publiés

Les oiseaux étaient pesés et les lésions externes ainsi que la présence d'hydrocarbures étaient notées. L'état d'embonpoint était évalué et une valeur s'échelonnant de 1 à 3 était attribuée à la cachexie selon l'état de maigreur et l'aspect des muscles pectoraux (1: absence de graisse sous cutanée et abdominale, muscles plats; 2: muscles concaves; 3: muscles concaves et fortement réduits). Les organes internes étaient examinés et les échantillons pour examens complémentaires étaient prélevés. Le contenu du tube digestif (à partir de l'hiver 93-94) était renseigné comme étant de type alimentaire ou non. Dans ce dernier cas, il était qualifié (absence totale de contenu alimentaire, sang, ...). Le diagnostic de gastroentéropathie aiguë hémorragique était posé sur base des éléments suivants: épaissement et congestion de la paroi viscérale, congestion de la séreuse et contenu hémorragique dans la lumière de l'organe. Les lésions étaient décrites (taille, couleur, texture, ...) et collectées. En fonction de leur originalité, elles étaient photographiées. Le sexe et l'âge étaient déterminés par observation des gonades, du tractus génital et de la bourse de *Fabricius* (Camphuysen & van Franeker, 1992). Dans certains cas, suite à la putréfaction, ils n'ont pu être précisés. L'histolyse et la congélation détruisant les cellules et la structure

³Mr. SMEENK

National Museum of Natural History, Postbox 9517, 2300 Leiden, The Netherlands

⁴Mr. BOURGAIN

NAUSICAA, Boulogne sur Mer, France

⁵ Harderwijk Marine Mammals Park

Strandeboulevard Oost 1, 3841 AB Harderwijk, The Netherlands

tissulaire, les examens histopathologiques et bactériologiques se limitaient aux oiseaux frais.

Les lésions ont été prélevées pour réaliser un examen histopathologique (n=167). Les échantillons ont été fixés et conservés dans une solution de formol tamponné à 10% puis rincés dans de l'eau, déshydratés dans des bains d'alcool à concentration croissante et de xylène, inclus à la paraffine, coupés à 5 µm; fixés sur lame et colorés. La coloration de routine était l'hématoxyline-éosine. Des techniques de coloration spéciale ont également été utilisées notamment la coloration au bleu de toluidine pour la mise en évidence de micro-organismes et la coloration de Schiff (Periodic Acid Schiff ou encore coloration P.A.S) pour la mise en évidence d'agents mycotiques. De nombreux prélèvements n'ont pas pu être interprétés sous le microscope suite à l'action combinée de l'histolyse, de la congélation et de la putréfaction.

1.2.3.2. Analyses des résultats

L'analyse statistique a été réalisée en 3 étapes successives.

Premièrement, pour évaluer les relations entre les paramètres biologiques (sexe, âge, caractère côtier ou pélagique) et les observations nécropsiques (cachexie, gastroentéropathie aiguë hémorragique, contamination par le mazout), des tables d'association ont été dressées (table 3). Ainsi, pour un paramètre et une lésion donnés, chacun des oiseaux était rangé dans une des 4 catégories possibles, à savoir, présence ou absence d'un facteur et d'une maladie. Cette démarche a également été effectuée pour comparer les lésions entre elles.

La seconde étape consistait à réaliser un test de Chi-Carré (table 3) pour déterminer si une différence significative existait entre les observations et les valeurs attendues.

		Lésion		
		Présente	Absente	
Facteur	Présent	a	b	a+b
	absent	c	d	c+d
		a+c	b+d	n=a+b+c+d

Chi-carré: $\chi^2 = \frac{n(|ad - bc| - n/2)}{(a + b)(b + c)(a + b)(c + d)}$

Odds ratio (O.R.): ad/cd

Table 3: Modèle de table d'association, Chi-carré et odds ratio utilisé pour l'analyse des associations entre les observations.

La troisième étape consistait à quantifier par le odds ratio (O.R.), le degré d'association entre l'atteinte par chacune des lésions prise individuellement et le facteur incriminé. Il s'agit du rapport entre, d'une part, le nombre d'individus atteints exposés au facteur divisé par le nombre d'individus atteints non exposés et, d'autre part, par le nombre d'individus non atteints et exposés et le nombre d'individus non atteints et non exposés (table 3). Un O.R. égal à 1 correspond à la relation nulle. Dans le type d'analyse que nous avons effectué (*cross-sectional study*), lorsque le OR est supérieur à 1, il est d'autant de fois plus fréquent de trouver le facteur et la présence de la maladie que le facteur et l'absence de maladie.

1.2.3.3. Examens bactériologiques

Des prélèvements systématiques de l'intestin grêle (iléon) ont été effectués pour isoler et identifier les *Salmonella* sp. éventuelles. Les organes suspects de présenter des lésions inflammatoires ont été prélevés pour examen bactériologique (cadavres dans un état de conservation, n=24

). Les prélèvements destinés à la recherche des *Salmonella* ont été préparés selon une procédure classique (Mallison & Snoeyenbos, 1989). Le typage des souches de *Salmonella* a été réalisé par l'Institut National de Recherche Vétérinaire (I.N.R.V.)⁶. Les prélèvements de tissus d'oiseaux suspects de tuberculose ont servi à réaliser des calques qui, après fixation et coloration de Ziehl, ont été soumis à un examen microscopique en vue du diagnostic.

1.2.3.4. Examens parasitologiques

Les helminthes recueillis dans les organes ou cavités des cadavres ont été conservés dans de l'éthanol dénaturé à 70% additionné de 1,5% de glycérine. Les oiseaux présentant des lésions digestives susceptibles d'être d'origine coccidieuse ont fait l'objet d'une recherche directe des parasites par examen coprologique en milieu de flottaison saturé en sel et sur lame Mac Master; les examens négatifs ont été réévalués après une épreuve d'enrichissement. Chez les oiseaux porteurs de lésions macroscopiques fongiques de l'appareil respiratoire, des prélèvements de la muqueuse des sacs aériens et du parenchyme pulmonaire ont été effectués afin d'isoler et d'identifier l'agent étiologique. En vue du diagnostic étiologique, les prélèvements ont été mis en culture sur milieu de Sabouraud gélosé additionné de 4 % de chloramphénicol pendant 48 heures à 37°C (Richardson & Evans, 1989) pour l'identification des *Aspergillus* puis à 42-45°C pour celle de *A. fumigatus* (Van Custem & Rochette, 1992). Le diagnostic reposait sur l'observation et l'identification des

⁶Institut National de Recherches Vétérinaires
Groeselenberg, 99, 1180 Bruxelles

têtes aspergillaires lors de l'examen microscopique direct des prélèvements mis en culture.

1.2.3.5. Examens toxicologiques

Pour l'analyse toxicologique, des prélèvements de muscles pectoraux, de foie, de reins ont été systématiquement effectués sur les guillemots de Troil (*Uria aalge*). Lorsque l'état d'embonpoint le permettait, un fragment de graisse était également conservé. L'ensemble des tissus a été congelé (-18°C) et transmis aux laboratoires de toxicologie afin d'effectuer le dosage des métaux lourds (Prof. BOUQUEGNEAU J.-M.⁷) et des organo-chlorés (Prof JOIRIS C.⁸).

1.2.4. Examens post mortem particuliers des mammifères marins

Les mammifères marins ont été autopsiés selon un protocole standard (Kuiken & García Hartmann, 1991) et des prélèvements ont été effectués pour les examens complémentaires. Les procédures pour les examens histopathologiques, bactériologiques et parasitologiques étaient similaires à celles utilisées pour les oiseaux. Pour les examens toxicologiques, des prélèvements de graisse sous-cutanée (région dorsale), de muscle (région dorsale), de foie et de rein ont été collectés. Lorsque c'était possible, des échantillons de cerveau et/ou d'os (côte) étaient collectés. De plus, des examens complémentaires ont été réalisés afin d'identifier des agents viraux.

1.2.4.1. Examens immunohistochimiques

Des prélèvements d'ulcères cutanés et buccaux (cachalot) ainsi que des lésions pulmonaires (lagénorhynque), fixés au formol et enrobés à la paraffine, ont été coupés à 5 µm et fixés sur lame poly-L-lysine. Ces prélèvements ont été incubés avec un anticorps monoclonal antimorbillivirus -*phocine distemper virus*- (Trudgett et al., 1991) et processés selon un protocole reconnu (Domingo et al., 1992; Kennedy et al., 1989; Kennedy et al., 1991) en utilisant le kit Dako LSAB2[®]. Des tissus positifs servant de témoins nous ont été transmis par Mr. DOMINGO⁹.

En collaboration avec l'I.N.R.V., des prélèvements d'ulcères cutanés et buccaux (cachalot) ainsi que des lésions pulmonaires (lagénorhynque)

⁷ Laboratoire d'Océanologie,
Sart Tilman B6, Université de Liège, 4000 Liège

⁸ Laboratoire d'Ecotoxicologie et de Biologie Polaire,
Pleinlaan, 2; 1050 Brussels

⁹ M. Domingo
Department of Pathology, Faculty of Veterinary Science,
Autonomous University of Barcelona, Spain

		Hiver 92-93	Hiver 93-94	Hiver 94-95	Hiver 95-96	Total
Guillemot de Troïl	<i>Uria aalge</i>	66	70	11	9	156
Huîtrier pie	<i>Haematopus ostralegus</i>	12			104	116
Petit pingouin	<i>Alca Torda</i>	8	11		2	21
Goéland argenté	<i>Larus argentatus</i>	8	1	5	1	15
Mouette tridactyle	<i>Rissa tridactyla</i>	10		2	1	13
Mouette rieuse	<i>Larus ribibundus</i>	4	1	1	2	8
Fulmar	<i>Fulmarus glacialis</i>	4		1	1	6
Macreuse noire	<i>Melanitta nigra</i>	1			5	6
Grèbe huppé	<i>Podiceps cristatus</i>	2	2		1	5
Goéland cendré	<i>Larus canus</i>	2			2	4
Plongeon catmarin	<i>Gavia stellata</i>	2			1	3
Fou de Bassan	<i>Sula bassana</i>	1				1
Goéland brun	<i>Larus fuscus</i>	1		1		2
Goéland marin	<i>Larus marinus</i>	2				2
laridés non identifiés					2	2
Mouette pygmée	<i>Larus minutus</i>	1		1		2
Bécasse des bois	<i>Scolopax rusticola</i>	1				1
Bécasseau variable	<i>Calidris alpina</i>	1				1
Bernache cravant	<i>Branta bernicla</i>			1		1
Courlis cendré	<i>Numenius arquata</i>	1				1
Eider à duvet	<i>Somateria mollissima</i>	1				1
Foulque macroule	<i>Fulica atra</i>				1	1
Grèbe castagneux	<i>Tachybaptus ruficollis</i>				1	1
Héron cendré	<i>Ardea cinerea</i>	1				1
Oie rieuse	<i>Anser albifrons</i>	1				1
Plongeon arctique	<i>Gavia arctica</i>				1	1
Pluvier argenté	<i>Pluvialis squatarola</i>	1				1
Sterne pierregarin	<i>Sterna hirundo</i>				1	1
Tadorne de Belon	<i>Tadorna tadorna</i>	1				1
Vanneau huppé	<i>Vanellus vanellus</i>	1				1
		133	85	23	135	376

Table 4: Répartition des espèces d'oiseaux échoués sur les plages et autopsiés pendant la période d'observation.

1.3. RÉSULTATS

Contractuellement, il était convenu d'autopsier 800 oiseaux. Vu l'état de putréfaction avancée de la plupart des cadavres et l'échantillon peu abondant (52 oiseaux pour l'hiver 94-95), 722 oiseaux ont été examinés.

1.3.1. Oiseaux collectés sur les plages

1.3.1.1. Investigations nécropsiques

Au total, 376 oiseaux dans un bon état de conservation, ont été complètement autopsiés (Table 4 et partie 2). Certains, après autopsie partielle, n'ont pas été retenus, vu l'état avancé de putréfaction.

Les espèces les plus représentées étaient le guillemot de Troil *Uria aalge* (n=156), l'huîtrier pie *Haematopus ostralegus* (n=116), le petit pingouin *Alca torda* (n=21), le goéland argenté *Larus argentatus* (n=15) et la mouette tridactyle *Rissa tridactyla* (n=13). Les autres espèces (n=25) étaient représentées par moins de 10 individus.

Sur l'ensemble des périodes hivernales, toutes espèces confondues, les observations les plus fréquentes étaient par ordre décroissant, l'émaciation (82%), la gastroentéropathie aiguë hémorragique (63,3%) et la contamination (interne et/ou externe) par les hydrocarbures (28%) (Table 5).

		Hiver 92-93	Hiver 93-94	Hiver 94-95	Hiver 95-96	Global
Sexe	M	45,1%	47%	34,8%	50,4%	47,3%
	F	38,3%	37,6%	43,5%	39,3%	38,3%
	nd	16,5%	15,3%	21,7%	10,4%	14,4%
Age	<1	42,9%	49,4%	56,7%	31,9%	41,2%
	A	48,9%	27%	34,8%	64,4%	48,7%
	nd	8,2%	23,5%	8,7%	3,7%	10,1%
Cachexie		79,7%	70,6%	56,5%	94,8%	82%
GEAH		60,9%	63,5%	56,5%	66,7%	63,3%
Mazout		46,6%	37,6%	30,4%	3,7%	28%

M: mâle; F: femelle; nd: non déterminé

<1: immature; A: adulte

GEAH: gastroentéropathie aiguë hémorragique

Table 5: Observations relevées à l'autopsie des oiseaux (toutes espèces confondues) échoués sur les plages durant la période d'observation.

Il y avait 47,3% de mâles, 38,3% de femelles; 41,22% étaient immatures et 48,7% étaient adultes. Le sexe et l'âge n'ont été déterminés, respectivement dans 14,4% et dans 10,1% des cas.

D'autres lésions, présentes en moindre nombre, ont également été relevées. Ainsi, des huîtriers pies présentaient des lésions de typhlite aiguë hémorragique et de l'anémie. Le caecum était augmenté de volume, congestif avec un abondant contenu hémorragique. Sous la couche cornée du gésier de 12 oiseaux, des ulcères aigus de la muqueuse gastrique, arrondis, de 2 à 4 mm de diamètre, étaient présents. Différents corps étrangers (préservatif, billes en matière plastique, pelote de fil, baguette de bois) ont été récoltés dans les gésiers de 6 oiseaux (2 guillemot, 3 pétrels fulmars et 1 goéland argenté). Dans 2 cas, les corps étrangers étaient responsables de lésions ayant entraîné la mort. Ainsi, une gastrite aiguë hémorragique était associée au préservatif tandis qu'une pelote de fil provoquait une obstruction pylorique.

Six oiseaux présentaient des lésions du tractus respiratoire d'étiologie fongique. A la surface des sacs aériens, les lésions apparaissaient sous la forme de plages de 1 à 2 cm, arrondies, parfois confluentes, couvertes d'un gazon blanc à verdâtre ou sous l'aspect de nodules de 5 mm de diamètre, de couleur jaunâtre et à contenu caséeux. Les poumons apparaissaient soit normaux soit tuméfiés, bosselés et durs. A l'incision, ils présentaient des cavités de 2 à 5 mm de diamètre, recouvertes d'un fin gazon verdâtre. Chez un goéland argenté, la mycose entretenait également les diverticules musculaires, osseux et sous-cutanés des sacs aériens.

Quatre mouettes tridactyles (*Rissa tridactyla*) présentaient un ictère, une décoloration des reins et une hémorragie intestinale généralisée associés à une parasitose intestinale massive par des acanthocéphales. Des nématodes (n= 57) étaient présents dans l'oesophage et le gésier chez des guillemots, des mouettes tridactyles, des fulmars et des petits pingouins. Certains étaient localisés sous la couche cornée du gésier. Une parasitose importante (pentastomides) des sacs aériens a été observée chez 4 oiseaux.

1.3.1.2. Analyse des résultats

L'ensemble des analyses statistiques est présenté dans les tableaux 6 à 9.

Les oiseaux pélagiques échoués sont plus fréquemment immatures ($p=0,0001$) que les oiseaux côtiers. De plus, les oiseaux pélagiques sont plus fréquemment mazoutés ($p=0,0001$) et présentent plus souvent de la gastroentéropathie aiguë hémorragique ($p=0,0015$). Selon les odds ratio, un oiseau pélagique est 30 fois plus fréquemment mazouté qu'un oiseau non pélagique et présente 2 fois plus de lésions intestinales. Les mâles sont

plus fréquemment mazoutés ($p=0,02$) et la cachexie est observée plus fréquemment chez les oiseaux immatures ($p=0,0001$).

		cachexie		mazout		GEAH	
		présente	absente	présent	absent	présente	absente
Age	<1	137	18	49	106	106	49
	ad	148	35	43	140	112	71
	nd	22	16	14	24	20	18
		$\chi^2 = 19,08$ $p = 0,0001$ O.R. = 1,8		$\chi^2 = 4,29$ NS		$\chi^2 = 3,93$ NS	
Sexe	m	147	31	58	120	109	69
	f	122	22	29	115	97	47
	nd	38	16	19	35	32	22
		$\chi^2 = 5,6$ NS		$\chi^2 = 7,61$ $p = 0,02$ O.R. = 1,91		$\chi^2 = 1,73$ NS	
Caractère pélagique	oui	171	38	101	108	147	62
	non	136	31	5	162	91	76
		$\chi^2 = 0,01$ NS		$\chi^2 = 92$ $p = 0,0001$ O.R. = 30		$\chi^2 = 9,36$ $p = 0,002$ O.R. = 2	

<1 : oiseaux immatures, ad : oiseaux adultes; nd : non déterminé

m : oiseaux mâles, f : oiseaux femelles

NS : relation non significative

GEAH: gastroentéropathie aiguë hémorragique

Table 6: Tables de contingence 2x2, Chi-carré et odds ratio des différentes associations étudiées parmi les oiseaux autopsiés durant la période d'observation.

		Mazout	
		présent	absent
GEAH	présent	78	160
	absente	28	110
		$\chi^2 = 6,12$ $p = 0,01$ O.R. = 1,9	

Table 7: Table de contingence 2x2, Chi-carré et odds ratio entre la contamination par le mazout et la gastroentéropathie aiguë hémorragique (GEAH) parmi les oiseaux autopsiés durant la période d'observation.

		Cachexie	
		présent	absent
GEAH	présent	214	24
	absente	93	45
		$\chi^2 = 28,09$ $p = 0,0001$ O.R. = 4,3	

Table 8: Table de contingence 2x2, Chi-carré et odds ratio entre la contamination par la cachexie et la gastroentéropathie aiguë hémorragique (GEAH) parmi les oiseaux autopsiés durant la période d'observation.

		Mazout	
		présent	absent
Cachexie	présent	88	219
	absente	18	51
		$\chi^2 = 0,18$ NS	

Table 9: Table de contingence 2x2, Chi-carré et odds ratio entre la contamination par le mazout et la cachexie parmi les oiseaux autopsiés durant la période d'observation.

		Hiver 92-93	Hiver 93-94	Hiver 94-95	Hiver 95-96	Global
Sexe	M	51,5%	48,6%	72,7%	44,5%	47,3%
	F	33,3%	40%	18,2%	33,3%	38,3%
	nd	15,2%	11,4%	9,1%	22,2%	14,4%
Age	<1	60,6%	50%	63,6%	33,3%	41,2%
	A	34,9%	24,3%	27,3%	55,6%	48,7%
	nd	4,5%	25,7%	9,1%	11,1%	10,1%
Cachexie		93,9%	72,9%	72,7%	100%	81,6%
GEAH		71,2%	65,7%	90,1%	66,6%	69,9%
Mazout		66,6%	34,3%	63,6%	11,1%	28,2%

M: mâle; F: femelle; nd: non déterminé

<1: immature; A: adulte

GEAH: gastroentéropathie aiguë hémorragique

Table 10: Observations relevées à l'autopsies des guillemots de Troïl échoués sur les plages durant la période d'observation.

La cachexie et la gastroentéropathie aiguë hémorragique sont significativement associées ($p=0,0001$), les oiseaux cachectiques présentant 4 fois plus souvent des lésions intestinales. Les premiers résultats laissent apparaître des différences nettes entre les oiseaux typiquement pélagiques, vivant tout l'hiver en mer et les oiseaux côtiers, vivant sur les plages. Dès lors nous présenterons d'abord les résultats concernant les oiseaux pélagiques en prenant comme référence la population de guillemots de Troil ($n=156$). Les principales observations relevées sur la population de guillemots de Troil apparaissent dans la table 10 et les analyses statistiques sont présentées dans les tableaux 11 à 14.

		cachexie		mazout		Entérite hémorragique	
		présente	absente	présent	absent	présente	absente
âge	<1	77	8	29	46	66	19
	ad	41	7	39	19	33	15
	nd	12	11	8	15	10	13
		$\chi^2 = 19,45$ $p=0,0001$ O.R. = 1,6		$\chi^2 = 4,69$ NS		$\chi^2 = 10,08$ $p= 0,0065$ O.R. = 1,6	
sexe	m	63	17	47	33	49	31
	f	50	5	19	36	43	12
	nd	17	4	10	11	17	4
		$\chi^2 = 3,57$ NS		$\chi^2 = 7,65$ $p= 0,02$ O.R. = 2,7		$\chi^2 = 5,85$ NS	

<1 : oiseaux immatures, ad : oiseaux adultes; nd : non déterminé

m : oiseaux mâles, f : oiseaux femelles.

NS : relation non significative

GEAH: gastroentéropathie aiguë hémorragique

Table 11: Tables de contingence 2x2, Chi-carré et odds ratio des différentes associations étudiées parmi les guillemots de Troil autopsiés durant la période d'observation.

Dans la population de guillemots (Table 11), l'âge est significativement associé à la cachexie ($p=0,0001$) et à la gastroentéropathie aiguë hémorragique ($p=0,065$). Le sexe est significativement associé à la contamination par le mazout ($p=0,02$), les mâles étant quasiment 3 fois plus mazoutés que les femelles. La cachexie est significativement associée (Table 13) à la gastroentéropathie aiguë hémorragique ($p=0,004$), les guillemots cachectiques présentant 3,4 fois plus fréquemment des lésions intestinales. Par contre, le mazout n'est pas significativement associé ni à la gastroentéropathie aiguë hémorragique (Table 12), ni à la cachexie (Table 14).

		Mazout	
		présent	absent
GEAH	présent	54	55
	absente	22	25
		$\chi^2 = 0,1$ NS	

GEAH: gastroentéropathie aiguë hémorragique

Table 12: Table de contingence 2x2 et Chi-carré entre la contamination par la mazout et la gastroentéropathie aiguë hémorragique parmi les guillemots de Troil autopsiés durant la période d'observation.

		Cachexie	
		présent	absent
GEAH	présent	97	12
	absente	33	14
		$\chi^2 = 7.04$ $p = 0.008$ O.R. = 3,4	

GEAH: gastroentéropathie aiguë hémorragique

Table 13: Table de contingence 2x2, Chi-carré et odds ratio la cachexie et la gastroentéropathie aiguë hémorragique parmi les guillemots de Troil autopsiés durant la période d'observation.

		Mazout	
		présent	absent
Cachexie	présent	63	67
	absente	13	13
		$\chi^2 = 0.01$ NS	

Table 14: Table de contingence 2x2 et Chi-carré entre la contamination par le mazout et la cachexie parmi les guillemots de Troil autopsiés durant la période d'observation.

Le poids des guillemots est influencé par la cachexie et l'âge (Table 15) tandis que le sexe, la gastroentéropathie aiguë hémorragique et la contamination par le mazout n'ont pas d'influence sur le poids.

		Fréquence	Poids moyen \pm d.s.
Age	Adulte	48	746,5 \pm 140
	Immature	85	685,3 \pm 95
	non déterminé	23	696,1 \pm 115
Cachexie	non cachectique	26	773,1 \pm 137,7
	cachectique	130	692,2 \pm 107

Table 15: Poids des guillemots de Troil en fonction de l'âge et de la cachexie (oiseaux échoués durant l'ensemble de la période d'observation).

1.3.1.3. Investigations histopathologiques

Dans les cas d'aspergillose, la muqueuse des sacs aériens était couverte d'un tapis uniforme de mycéliums fungiques pouvant atteindre 1 mm d'épaisseur. Les champignons s'étendaient en profondeur et pénétraient les vaisseaux sanguins. A ces endroits, de multiples thrombi formés de globules rouges, de lymphocytes et de cellules nécrosées accompagnaient les filaments mycéliens. Le diagnostic histopathologique était celui d'aérosacculite subaiguë multifocale thrombosante et nécrosante, lésion caractéristique de l'aspergillose. Dans le parenchyme pulmonaire, les mycéliums parasites étaient visibles à la coloration de P.A.S.. Les lésions pulmonaires qui y étaient associées se présentaient sous la forme de multiples foyers circulaires pouvant atteindre 3 mm de diamètre formés de plusieurs couches concentriques de cellules. De la périphérie vers le centre, on observait des macrophages, des lymphocytes et des cellules nécrosées. Le centre de ces granulomes était composé de débris cellulaires. Dans la lumière des vaisseaux sanguins, des filaments fungiques étaient présents autour desquels s'organisait une réaction inflammatoire subaiguë.

1.3.1.4. Investigations bactériologiques

Salmonella typhimurium a été isolée dans l'intestin de 1 guillemot (Table 16).

1.3.1.5. Investigations parasitologiques

Aspergillus fumigatus a été isolé chez 5 oiseaux porteurs de lésions évoquant une étiologie fungique (Table 16). Chez un oiseau, *Candida albicans* a été isolé à partir de lésions semblables à celles de l'aspergillose.

Des helminthes appartenant à 2 Phylums ont été identifiés: plathyhelminthes (classe des cestodes), et nématodes. Les espèces les plus fréquemment trouvées ont été *Contracaecum spiculigerum* (*Heterocheilidae*), *Cosmocephalus obvelatus* et *Paracuaria tridentata*. Les cestodes et acantocéphales n'ont pu être identifiés en raison de l'absence de scolex et de proboscis. Dans les sacs aériens de 3 oiseaux, des vers libres ont été trouvés. C'est à l'examen de leurs oeufs qu'ils ont été classés parmi les pentastomides (arthropodes). Le corps des adultes était vermiforme, cylindrique non segmenté et présentait de l'hématine noire dans l'intestin. Seuls des individus femelles ont été trouvés. Ces pentastomides ont été classés dans le genre *Reighardia* et plus précisément dans l'espèce *R. sterna*.

		Plage	Asile
Hiver 92-93	<i>Salmonella</i> sp.	1	5
	<i>Aspergillus</i> sp.	2	14
	<i>Candida</i> sp.	-	2
	<i>Eimeria</i> sp.	1	-
Hiver 93-94	<i>Salmonella</i> sp.	-	-
	<i>Aspergillus</i> sp.	2	12
	<i>Candida</i> sp.	1	-
	<i>Eimeria</i> sp.	-	-
Hiver 94-95	<i>Salmonella</i> sp.	-	-
	<i>Aspergillus</i> sp.	1	2
	<i>Candida</i> sp.	-	-
	<i>Eimeria</i> sp.	-	-
Hiver 95-96	<i>Salmonella</i> sp.	-	-
	<i>Aspergillus</i> sp.	-	-
	<i>Candida</i> sp.	-	-
	<i>Eimeria</i> sp.	-	-

Table 16: Agents biologiques identifiés selon les hivers, en fonction de l'origine des oiseaux

1.3.2. Oiseaux collectés dans les centres de réhabilitation

Les résultats des autopsies réalisées sur les oiseaux d'asiles sont présentés en partie 3. Nous ne disposons pas d'informations relatives ni aux traitements donnés aux oiseaux dans les centres de réhabilitations, ni à la durée du séjour. Nous n'avons pas réalisé d'analyses statistiques comme présentées pour les oiseaux de plages.

		Hiver 92-93	Hiver 93-94	Hiver 94-95	Hiver 95-96	Total
Guillemot de Troil	<i>Uria aalge</i>	107	76	15		198
Petit pingouin	<i>Alca Torda</i>	10	10	4		24
Grèbe huppé	<i>Podiceps cristatus</i>	5	4			9
Huîtrier pie	<i>Haematopus ostralegus</i>	6				6
Goéland argenté	<i>Larus argentatus</i>	3	1			4
Plongeon catmarin	<i>Gavia stellata</i>	1	1	2		4
Macreuse noire	<i>Melanitta nigra</i>	3				3
Mouette tridactyle	<i>Rissa tridactyla</i>	2				2
Mouette rieuse	<i>Larus ribibundus</i>	1	1			2
Fou de Bassan	<i>Sula bassana</i>		2			2
Fulmar	<i>Fulmarus glacialis</i>	1				1
Eider à duvet	<i>Somateria mollissima</i>	1				1
Plongeon arctique	<i>Gavia arctica</i>	1				1
Tadorne de Belon	<i>Tadorna tadorna</i>	1				1
Grand cormoran	<i>Phalacrocorax garbo</i>	1				1
Macareux moine	<i>Fratercula arctica</i>	1				1
		144	95	21	0	260

Table 17: Répartition des espèces d'oiseaux morts dans les centres de réhabilitation et autopsiés pendant la période d'observation.

1.3.2.1. Investigations nécropsiques

Au total, 260 oiseaux morts dans les centres de réhabilitation ont été complètement autopsiés (Table 17 et partie 3). Certains après autopsie partielle, n'ont pas été retenu en raison de l'état avancé de putréfaction.

Les espèces les plus fréquentes étaient le guillemot de Troil (n= 198), le petit pingouin (n= 24), le grèbe huppé (n= 9) et l'huîtrier pie (n= 6). Les autres espèces (n= 12) étaient représentées par moins de 5 individus.

Sur l'ensemble des périodes hivernales, toutes espèces confondues, les observations les plus fréquentes étaient par ordre décroissant, l'émaciation (85%), et la gastroentéropathie aiguë hémorragique (54%). Nous n'avons pas tenu compte de la contamination par les hydrocarbures car les oiseaux étaient nettoyés dans les centres. Il y avait 51% de mâles, 32% de femelles; 58,5% étaient immatures et 36% étaient adultes. Le sexe et l'âge n'ont été déterminés, respectivement dans 16,5% et dans 5,4% des cas.

Chez 28 oiseaux, des lésions fongiques de l'appareil respiratoire ont été identifiées. Elles étaient similaires à celles décrites pour les oiseaux de plages.

		Hiver 92-93	Hiver 93-94	Hiver 94-95	Global
Sexe	M	48%	56%	52,5%	51%
	F	31%	32,5%	38%	32%
	nd	21%	11,5%	9,5%	16,5%
Age	<1	60%	60%	43%	58,5%
	A	34%	35%	57%	36%
	nd	6%	5%	-	5,4%
Cachexie		92%	80%	57%	85%
GEAH		53%	56%	52,5%	54%

M: mâle; F: femelle; nd:non déterminé

<1: immature; A: adulte

GEAH: gastroentéropathie aiguë hémorragique

Table 18: Observations relevées à l'autopsie des oiseaux (toutes espèces confondues) morts dans les centres de réhabilitation durant la période d'observation.

Des nématodes gastrointestinaux ont été observés dans 92 oiseaux et des parasites respiratoires (*Reighardia*) ont été isolés dans les sacs aériens dans 6 cas.

1.3.2.2. Investigations histopathologiques

Comme exposé pour les oiseaux de plage, seules les lésions d'aspergillose ont clairement été identifiées et sont similaires à la précédente description.

1.3.2.3. Investigations bactériologiques

Des *Salmonella* sp. ont été isolées dans l'intestin de 5 oiseaux (Table 16). Chez un des ces oiseaux, on observait de l'entérite aiguë fibrineuse, la muqueuse intestinale était recouverte de lamelles blanchâtres de fibrine et adhérentes. Deux autres oiseaux présentaient de la congestion passive de la rate et des poumons. Sur des foyers d'hémorragie pulmonaire (2 oiseaux d'asile), des cultures d'*Escherichia coli* hémolytique ont été obtenues.

1.3.2.4. Investigations parasitologiques

A partir de lésions évoquant une origine fongique, *A. fumigatus* a été isolé chez 28 oiseaux et *C. albicans* a été isolé chez 2 oiseaux (Table 16).

Des helminthes similaires à ceux décrit pour les oiseaux échoués sur les plages ont été observés.

1.3.3. Mammifères marins

1.3.3.1. Lagénorhynque à bec blanc

Le 17 juin 1992, nous avons effectué l'autopsie d'un dauphin femelle (partie 4). Il s'était échoué le 16 juin sur la plage de Coxyde. Il s'agissait d'un lagénorhynque à bec blanc (*Lagenorhynchus albirostris*) adulte dans un état avancé de putréfaction. Le poids était estimé à 170 kg. L'animal était maigre, la couche de graisse dorsale ne dépassait pas 5 mm. Aucune lésion était visible. Seuls les prélèvements toxicologiques (rein, muscle, graisse, foie et os) ont pu être réalisés.

1.3.3.2. Marsouin commun

Le 9 décembre 1992, nous avons effectué l'autopsie d'un marsouin commun (*Phocoena phocoena*), mâle, de 17 kg, âgé de moins de 1 an (partie 5). Il avait été capturé dans des filets de pêche (by catch) et directement congelé.

Des incisions cutanées étaient réparties sur le corps et ont été attribuées à la capture. La couche de lard dorsal était épaisse de 1 cm. La trachée, les bronches et les bronchioles étaient remplies d'un contenu hémorragique et les poumons congestifs, avec un écoulement sanguinolent à l'incision et un test de docimasie positif, indiquant l'absence d'air dans le tissu pulmonaire.

Les lésions cutanées étaient dues à la prise dans les filets et les lésions respiratoires étaient consécutives à l'asphyxie.

1.3.3.3. Phoque commun

Nous avons réalisé l'autopsie d'un phoque échoué le 28 avril 1993 sur la plage d'Oostduinkerke (partie 6). Il s'agissait d'un phoque commun (*Phoca vitulina*), mâle, de 54 kg et portant une bague d'identification n°25612 (Zoological Society of London).

Compte tenu de l'état de putréfaction avancée, l'autopsie a été réduite à l'examen macroscopique des organes et aux prélèvements pour la toxicologie (graisse sous cutanée, foie, muscle, rein et os).

Les lésions significatives étaient de la gastro-entérite hémorragique aiguë et une péritonite fibrineuse aiguë, conséquence de l'ingestion d'un corps étranger métallique ayant perforé l'estomac.

L'animal est mort suite à la perforation de l'estomac et de la péritonite qui a suivi.

1.3.3.4. Lagénorhynque à bec blanc

Il s'agissait d'un mâle, adulte, de 190 kg. La longueur totale était de 245,5 cm. Il avait été pris dans des filets de pêche (by catch), le 29 décembre 1993 à 8 miles nautiques en face de Blankenberge (partie 7).

L'animal était dans un bon état d'embonpoint (épaisseur de lard dorsal: 1,5 cm) et la carcasse était bien conservée. A l'autopsie, on pouvait observer au niveau du tractus respiratoire de la congestion active de la muqueuse et de la musculature trachéale, de la congestion active généralisée pulmonaire et un semis d'hémorragies punctiformes (pétéchies). Au niveau du tractus digestif, on observait, dans le deuxième compartiment gastrique, 2 nodules fibreux de 1 cm de diamètre et ayant le sommet ulcéré, et une dizaine d'ulcères aigus allongés de 1 mm sur 3 étaient disséminés sur la muqueuse gastrique (gastrite chronique nodulaire et gastrite aiguë multifocale). Dans le dernier compartiment, 3 nodules identiques à ceux décrits ci-dessus étaient présents. Plusieurs dizaines de nématodes étaient visibles dans ces 2 compartiments.

Les lésions respiratoires étaient dues à la mort par asphyxie. Les lésions digestives sont d'origine parasitaire.

1.3.3.5. Rorqual commun (*Balaenoptera physalus*)

Un rorqual commun, femelle, adulte, s'est échoué mort sur la plage de Marck (Plage au Nord de Calais) le 22 février 1994 (partie 8).

La couche de lard étant réduite, on peut suspecter qu'un processus morbide prolongé a provoqué la mort de l'animal. Ce processus est indéterminé, vu l'état avancé de putréfaction de l'animal.

1.3.3.6. Phoque commun (*Phoca vitulina*)

Il s'agissait d'un individu capturé dans des filets de pêche (by catch), femelle, immature de 17 kg qui avait déjà mué (partie 9). La longueur totale était de 96 cm. L'animal était dans un bon état d'embonpoint (épaisseur de lard dorsal: 2,9 cm) et la carcasse était bien conservée. Au niveau du tractus respiratoire, une congestion active généralisée pulmonaire était présente et de la mousse hémorragique était visible dans les bronches.

Ces lésions sont à mettre en relation avec la cause de la mort (asphyxie).

1.3.3.7. Cachalots

L'ensemble des investigations concernant les cachalots échoués en Belgique et aux Pays-Bas est compilé dans un article (partie 10) intitulé *Postmortem investigations on sperm whales *Physeter macrocephalus* stranded on the coasts of Belgium and the Netherlands during the 1994-1995 winter and a hypothesis on the cause of the stranding* soumis au *Journal of Wildlife Diseases*.

Belgique

Le 18 novembre 1994, au matin, 3 cachalots ont été découverts morts sur la plage de Koksijde (partie 11). Le même jour, durant l'après midi, un quatrième cachalot mort était observé en mer, dérivant au large de Nieuwpoort. Il a été amené sur la plage. Les cachalots de Koksijde ont été autopsiés durant la nuit du 18 novembre tandis que celui de Nieuwpoort, en raison de l'état avancé de putréfaction, n'a pas été autopsié. Un examen externe et des prélèvements pour la toxicologie ont été réalisés le 19 novembre.

Il s'agissait d'un groupe de 4 mâles adultes. Les observations relevées lors de l'autopsie sont les suivantes. L'absence de putréfaction et la présence de lésions érosives sur la peau en contact avec le sable ont permis de supposer que les 3 cachalots de Coxyde se sont échoués vivants sur la plage et qu'ils sont vraisemblablement morts durant la seconde partie de la nuit. Des cicatrices circulaires et d'autres longitudinales et parallèles étaient présentes sur la peau, au niveau de la tête. Les premières résultaient vraisemblablement de la fixation des ventouses de tentacules de calmars tandis que les secondes étaient des traces de conflits entre mâles. Les 3 individus présentaient de la congestion passive viscérale généralisée consécutive à l'échouage. De la stomatite aiguë ulcéralive a été observée sur 2 individus. Le conduit auditif d'un seul cachalot a pu être examiné et présentait des lésions d'otite externe subaiguë à chronique. Les compartiments profonds de l'oreille n'ont pas pu être examinés pour mettre en évidence une extension éventuelle de la lésion.

Les animaux ont été pesés à l'usine en charge de l'élimination des carcasses. Il s'avérait que le poids d'au moins 2 individus était largement inférieur à celui prévu par les modèles de prédiction pondérale en fonction de la taille.

Pays Bas

Le 12 janvier 1995, 3 cachalots se sont échoués vivants à Scheveningen durant l'après-midi (partie 12). Les autopsies ont été réalisées le 13 et le 14 janvier. Il s'agissait d'un groupe de mâles adultes de taille similaire (15 m).

Des cicatrices circulaires et longitudinales, semblables à celles relevées sur les cachalots échoués en Belgique étaient présentes. En outre, des lésions cutanées ressemblant à celles observées lors de poxvirose ont été observées. L'épaisseur du pannicule graisseux sous-cutané (blubber) était inférieure à la normale. Des lésions de congestion passive généralisée étaient présentes au niveau des organes digestifs et thoraciques et de l'oedème pulmonaire était également observé, suggérant un processus ante mortem de défaillance cardio-pulmonaire et un état de choc. Sur les trois individus, une stomatite aiguë à subaiguë ulcéralive ainsi qu'une otite évolutive ulcéralive similaires à celles observées sur le groupe belge ont été constatées.

1.3.3.8. Lagénorhynque à bec blanc

Un lagénorhynque s'est échoué le 10 janvier 1955 sur la plage de Lombardsijde et a été autopsié le 11.

Il s'agissait d'un lagénorhynque à bec blanc (*Lagenorhynchus albirostris*), mâle et adulte pesant 330 kg (partie 13). Il était dans un état avancé de putréfaction. L'examen nécropsique a révélé un état d'embonpoint normal et une gastrite aiguë ulcéralive. La cause de la mort est vraisemblablement à mettre en relation avec un processus pathologique aigu.

1.3.3.9. Lagénorhynque à bec blanc

Un lagénorhynque à bec blanc (*Lagenorhynchus albirostris*) s'est échoué vivant le 14 janvier 1995 sur la plage d'Ostende et a été transmis au Harderwijk Marine Mammals Park (Pays-Bas). Il est mort le 16 janvier et une autopsie a été réalisée sur place, le même jour (partie 14).

Il s'agissait d'un individu mâle, d'environ 6 mois. Les principales lésions étaient une bronchopneumonie aiguë hémorragique et purulente, un état cachectique, une dégénérescence graisseuse hépatique généralisée et des hémorragies corticosurénaliennes. L'examen bactériologique du poumon a permis d'isoler un streptocoque et l'examen microscopique a permis d'identifier des réactions inflammatoires dont l'origine serait une infection virale. La cachexie est une observation régulièrement relevée dans ce genre de pathologie et la dégénérescence graisseuse hépatique est fréquemment associée à la mobilisation de graisses consécutive à l'émaciation. Les hémorragies disséminées du cortex surrénalien sont fréquemment observées lors de stress aigu et plus particulièrement sur des animaux sauvages, morts lors de la capture.

La mort serait consécutive à la bronchopneumonie bactérienne.

1.3.3.10. Globicéphale noir

Le 21 mars 1995, la carcasse d'un mammifère marin a été découverte sur la plage de De Haan. L'animal a été autopsié le 23 mars (partie 15). L'identification de l'espèce a été réalisée par morphométrie crânienne à l'Institut Royal des Sciences Naturelles de Belgique.

Il s'agissait d'un Globicéphale noir (*Globicephala melaena*), adulte, de sexe indéterminé. Il était dans un état avancé de putréfaction. L'examen nécropsique limité n'a pas permis de constater de lésion macroscopique. Néanmoins, un poisson non digéré a été mis en évidence dans l'oesophage. Ces deux observations permettent d'émettre l'hypothèse que l'animal est mort suite à un processus aigu, vraisemblablement la prise dans un filet.

1.3.3.11. Marsouin commun

Durant le mois d'août 1994, un marsouin s'est échoué vivant sur la plage de De Haan et est mort durant le transport vers le delphinarium de Bruges. Il a été autopsié le 9 mai 1995 (partie 16).

Il s'agissait d'un marsouin commun (*Phocoena phocoena*), femelle, juvénile. Les principales observations relevées à l'autopsie étaient un état cachectique, une congestion passive pulmonaire, hépatique et intestinale et un oedème pulmonaire. Il est vraisemblable que ces lésions étaient à mettre en relation avec l'hypoprotéinémie consécutive à la cachexie, cette dernière pouvant être due à l'inanition.

Dans la phase finale, l'oedème pulmonaire aurait entraîné la mort de l'animal par asphyxie.

1.3.3.12. Marsouin commun

Le 17 mai 1995, un marsouin a été découvert mort sur la plage de Blériot (Calais, France) et a été autopsié le lendemain (partie 17).

Il s'agissait d'un marsouin commun (*Phocoena phocoena*), femelle et juvénile. Des différentes lésions, nous retiendrons la cachexie accentuée et la bronchopneumonie aiguë à subaiguë purulente et hémorragique généralisée associée à une parasitose bronchique et pulmonaire massive. Les lésions du poumon sont consécutives à une infestation parasitaire, éventuellement compliquée d'une infection bactérienne.

La mort de l'animal est probablement consécutive à l'obstruction mécanique des voies respiratoires par les parasites qui aurait entraîné l'asphyxie.

1.3.3.13. Examens complémentaires

Examens immunohistochimiques

Tous les examens immunohistochimiques réalisés se sont révélés négatifs pour l'identification du morbillivirus.

Par immunofluorescence directe, aucun résultat probant n'a été obtenu suite à l'incubation des tissus avec différents anticorps polyclonaux (anti Carré, anti calicivirus et anti herpèsvirus).

1.3.3.14. Investigations en microscopie électronique

Les altérations cellulaires observées (noyaux proéminents avec nucléole de grande taille, margination de chromatine, vacuolisation cytoplasmique) évoquent une origine virale, mais, à ce jour, aucune particule virale n'a été identifiée.

1.3.3.15. Culture cellulaire

Comme pour la microscopie électronique, plusieurs altérations cellulaires évoquent une infection virale mais aucune particule n'a été identifiée. A ce jour, les investigations continuent sur la lignée de cellules rénales de dauphin.

1.4. DISCUSSION

1.4.1. Oiseaux collectés sur les plages (Guillemots compris)

Dans notre échantillon, l'association entre le mazoutage et l'origine pélagique des oiseaux était très significative confirmant ainsi les travaux antérieurs (Clarck, 1984; Bourne, 1976; Sheridan & Pamart, 1988; Albers, 1991) selon lesquels les espèces grégaires vivant à la surface de l'eau sont les plus atteintes par les hydrocarbures. Il s'agit essentiellement d'oiseaux plongeurs (alcidés, cormorans) et d'oiseaux de haute mer non plongeurs (mouettes, fous, pétrels). Les limicoles, eux, sont seulement atteints lorsque les nappes de pétrole se répandent sur les plages (Pionneau, 1986). De cette manière, il est aisé de comprendre que les oiseaux pélagiques vivant une bonne partie de l'année à la surface des eaux, soient plus exposés. De plus, la relation significative entre le mazoutage et les lésions intestinales explique vraisemblablement l'association existante entre le caractère pélagique et la gastroentéropathie aiguë hémorragique.

Qu'il s'agisse de l'ensemble des oiseaux collectés sur les plages ou de la population de guillemots de Troïl, 3 associations sont significatives entre les observations nécropsiques, à savoir: cachexie-gastroentéropathie aiguë hémorragique, âge-cachexie et sexe-contamination par le mazout.

1.4.2. Oiseaux pélagiques échoués sur les plages (Guillemot de Troïl)

La cachexie et la gastroentéropathie aiguë hémorragique sont les observations les plus fréquentes. La cachexie est un processus lent tandis que la gastroentéropathie aiguë est un processus rapide et terminal, responsable de la mort de l'oiseau. Non seulement le poids des guillemots (poids moyen: 692 ± 107 g) est clairement lié à cette cachexie mais de plus les oiseaux sains (poids moyen: 773 ± 137 g) ont un poids nettement inférieur à celui des guillemots capturés en mer (Furness et al., 1994). Il est également surprenant d'observer que près de 90% des guillemots avaient le tube digestif vide de contenu alimentaire. Il semble établi que les guillemots échoués sur les plages belges sont sévèrement débilités, avec le tube digestif vide et un déficit pondéral important. Des observations similaires ont été réalisées sur des oiseaux échoués aux Pays-Bas (Camphuysen, 1989).

1.4.2.1. Cachexie

La cachexie est la lésion dont la fréquence reste la plus élevée durant toute la période d'observation avec une moyenne d'environ 80%. Durant l'hiver 95-96, le pourcentage particulièrement élevé (94,6%) ne peut-être valablement interprété du fait que l'échantillon était peu important (9 guillemots). Cette lésion a souvent été associée au mazoutage. L'imprégnation du plumage par le mazout provoque une disparition de la couche d'air sous les plumes engendrant une perte de l'isolation thermique, un alourdissement et une diminution de la flottabilité (Hartung, 1967; Clarck, 1984; Albers, 1991). La conséquence directe pour des oiseaux maintenus sur l'eau à 4°C est une augmentation compensatrice de production de chaleur par un facteur de 4 à 5 et une chute de température corporelle (Ekker & Jenssen, 1989a; Ekker & Jenssen, 1989b). Cowell signale qu'un oiseau dont le plumage est souillé par des hydrocarbures subit le même stress thermique à +15°C qu'un oiseau normal à -20°C (Cowell, 1976). Selon Sheridan et Pamart, une tache d'hydrocarbure de 3 cm de diamètre est suffisante pour provoquer la mort de l'oiseau (Sheridan & Pamart, 1988). Outre le stress thermique, l'oiseau n'est plus apte à s'alimenter de façon efficace puisqu'il ne peut plus voler et plonger de manière adéquate. S'il survit, la conséquence est une consommation des réserves graisseuses et musculaires menant l'animal à la cachexie (Ekker & Jenssen, 1989c). Les conditions environnementales sévères peuvent intervenir aussi dans la cachexie. La mortalité des oiseaux s'étale de novembre à mars avec un pic de janvier à février. Cette période correspond aux conditions climatiques les plus rudes, les oiseaux sont soumis aux tempêtes et, le stress associé à la précarité de l'alimentation les sensibilise tout spécialement. De plus, les températures basses affectent la balance énergétique de l'oiseau et indirectement peuvent affecter la disponibilité et la distribution en proies (Camphuysen, 1989).

Dans notre étude, l'origine de la cachexie n'a été pas clairement identifiée mais elle résulte vraisemblablement de l'association de situations stressantes telles que la déprivation de nourriture, les températures basses, l'exposition légère au mazout ou l'exposition chronique à des polluants. Ces associations conduisent vraisemblablement à un processus d'amaigrissement accéléré similaire au *accelerated starvation* (Bray, 1979). Dans le milieu naturel, une contamination très légère peut provoquer une importante mortalité lorsque les effets des hydrocarbures sont combinés (synergie) avec le stress imposé par des conditions environnementales sévères (Levy, 1980). De plus, l'association de la déprivation de nourriture chez des goélands et de la contamination orale (dose unique) de mazout provoquent une perte de poids de 25% en 4 jours (Peakall et al., 1985) tandis que les guillemots perdent jusqu'à 1/3 de leur masse corporelle durant la période de réhabilitation (Khan & Ryan, 1991). Pour Khan et

Ryan (1991), la perte de poids est associée à des processus de malabsorption intestinale, d'altération de la fonction hépatique et d'augmentation du métabolisme, conséquences de l'exposition au mazout.

1.4.2.2. Gastroentéropathie aiguë hémorragique

La gastroentéropathie aiguë hémorragique est une lésion dont la fréquence reste stable tout au long des différents hivers (moyenne de 70%).

Des lésions de gastroentérite aiguë hémorragique et d'hémorragie intestinale ont fréquemment été reportées chez les oiseaux lors de déversement accidentel de mazout en mer (Pionneau, 1987; Fry & Lowenstine, 1985). Les oiseaux avalent du mazout lors du lissage et du nettoyage de leurs plumes -jusqu'à 60 g en 8 jours- (Hartung & Hunt, 1966) et par l'intermédiaire de leur alimentation (Albers, 1991). L'ingestion de pétrole a de nombreux effets au niveau du tube digestif. Premièrement, il diminue l'absorption des nutriments (Peakall et al., 1983) induisant ainsi de la déshydratation, un déséquilibre hydrominéral et de la diarrhée (Pionneau, 1986). Deuxièmement, il provoquerait des érosions, des ulcérations (Fry & Lowenstine, 1985; Mc Orist & Lenghaus, 1992) et même des obstructions. Mais, ces lésions n'ont jamais été observées lors d'études expérimentales (Holmes et al., 1979; Szaro et al., 1978; Holmes et al., 1978; Leighton, 1985; Leighton, 1986) et elles résulteraient plus du stress que de l'effet direct de l'ingestion de mazout (Leighton, 1993). La consommation de nourriture souillée par le mazout semble être un agent stressant non spécifique, accentuant l'effet d'autres stress (Holmes et al., 1979; Holmes et al., 1978).

1.4.2.3. Contamination par le mazout

La fréquence des oiseaux contaminés par le mazout est très variable d'une année à l'autre mais la tendance générale semble indiquer clairement une réduction du pourcentage d'oiseaux souillés.

En Mer du Nord, les oiseaux subissent la pollution par le mazout de manière chronique. Ils sont les principales victimes des nappes de mazout qui proviennent essentiellement des huiles de soute et de lubrification des navires ainsi que de la vidange des résidus de citernes de pétroliers. Les autres sources de pollution sont les "fuites naturelles" des puits de forages et des raffineries (North Sea Task Force, 1993a). Les accidents de tanker, tellement spectaculaires, ne représentent qu'un faible pourcentage de la contamination (Cowell, 1976).

1.4.2.4. Cachexie, gastroentéropathie aiguë hémorragique et contamination par le mazout

La cachexie et la gastroentéropathie aiguë hémorragique sont étroitement liées, cette association permettant de construire un modèle expliquant la mortalité des guillemots. Les oiseaux deviennent progressivement cachectiques et meurent des conséquences des lésions intestinales. Dans ce schéma, la contamination par le mazout n'intervient pas de manière exclusive. En effet, de manière très surprenante, la cachexie et la gastroentéropathie ne sont pas associées au mazoutage récent (externe et/ou interne), cette observation étant en contradiction avec de précédentes analyses (Fry & Lowenstine, 1985; Pionneau, 1987; Jauniaux et al., 1994; Jauniaux et al., 1996). Plusieurs raisons peuvent être évoquées pour expliquer la relation inverse entre la cachexie et la contamination par le mazout. Ainsi, les oiseaux fortement contaminés par le mazout meurent rapidement et sont gras tandis que ceux qui sont peu contaminés meurent plus lentement et sont sévèrement émaciés (Camphuysen, 1989; Camphuysen & van Franeker, 1992; Camphuysen & Leopold, 1994). A la côte belge, il n'y a pas eu d'incident pétrolier impliquant des mortalités importantes d'oiseaux, le mazout dont ils sont victimes provenant de la pollution légère et chronique de la Mer du Nord. Ainsi, il est possible que ce type de contamination conduise les oiseaux à une débilitation progressive. Comme il n'y a aucune lésion morphologique ou d'autres paramètres permettant d'attribuer la mort de l'oiseau à l'effet toxique du mazout (Leighton, 1993), il serait utile de détecter les dérivés du mazout qui peuvent s'accumuler dans les tissus (Boersma, 1986; Lawler et al., 1978b; Lawler et al., 1978a; Gay & Belisle, 1980; Tarshis & Rattner, 1982; Michot et al., 1994).

Une autre raison de l'absence de relation entre la contamination par le mazout et les lésions pourrait être que certains oiseaux, considérés comme étant morts sur les plages, avaient au préalable séjourné dans un centre de réhabilitation. En effet, 6 guillemots présentaient de la pneumonie et de l'aerosacculite d'origine fongique, lésions pouvant être entre autre rencontrées dans les oiseaux ayant séjournés en centre de réhabilitation (Jauniaux & Coignoul, 1994). La maladie apparaît lorsque la résistance de l'oiseau est compromise par des facteurs tels que les stress environnementaux ou les substances immunodépressives (Chute & Richard, 1991). L'immunodépression induite par le stress de la capture et l'absence d'exposition naturelle vis à vis des agents fongiques, prédisposent particulièrement ces espèces (Dorrestein & van der Hage, 1996). Lors de la réhabilitation, les oiseaux sont lavés puis relâchés et il est probable qu'un certain pourcentage meure mais sans plus aucune trace de mazout. Dès lors, une solution serait que les oiseaux relâchés par ces centres soient bagués (Thomas et al., 1997).

La cachexie rencontrée chez les oiseaux immatures est probablement due à leur métabolisme particulier, principalement orienté vers la synthèse protéique et peu vers la synthèse de graisses de réserve. Lorsque l'oiseau immature est soumis à un stress, il épuise vraisemblablement plus rapidement ses réserves.

D'autres causes de mortalité, plus occasionnelles, ont été identifiées. Ainsi, des corps étrangers ont été découverts dans le gésier et avaient provoqué, dans 2 cas, des lésions mortelles. L'ingestion de plastique par les oiseaux de mer est connue, plus particulièrement chez ceux se nourrissant en surface tels les procellariiformes. Sur 65 fulmars collectés le long des côtes hollandaises, 60 avaient des particules plastiques dans le gésier. Aucune corrélation n'a été démontrée entre la présence de ces particules et l'état de santé (Camphuysen, 1989). Néanmoins, une charge excessive de particules peut réduire la taille des repas et limiter l'accumulation de graisses de réserve, nécessaires en période de reproduction, de migration et de mue (Ryan, 1987; Sievert & Sileo, 1993).

1.4.2.5. Agents biologiques

Par rapport à d'autres études effectuées sur les oiseaux marins échoués (von Petermann et al., 1989; Mc Orist & Lenghaus, 1992), très peu d'agents biologiques ont été identifiés. Dans nos investigations, des germes du genre *Salmonella* ont été isolés (plage: 1 cas; asile: 5 cas) et des champignons du genre *Aspergillus* (plage: 5 cas; asile: 28 cas) ont été identifiés. La salmonellose (Mc Orist & Lenghaus, 1992) et l'aspergillose (Pionneau, 1986; Chermette, 1984; Nakeeb & Babus, 1981; Jauniaux & Coignoul, 1994) provoquent des mortalités qui sont accentuées par les stress tels que la captivité ou la contamination par le mazout.

L'infestation des oiseaux marins par les nématodes semble assez commune, plus de 80 % des oiseaux dans notre échantillon. En ce qui concerne les autres groupes d'helminthes, on les rencontre beaucoup moins fréquemment (acanthocéphales, cestodes, trématodes et pentastomides). Durant l'hiver 1992-93, *Contracaecum spiculigerum* était l'espèce la plus fréquemment observée, infestant plus de 50% des oiseaux autopsiés. Ce parasite n'est pas spécifique des oiseaux, il peut également se rencontrer chez les poissons et les mammifères piscivores (Lick, 1990). Lors de cette étude, deux espèces de *Spiruridae* ont été identifiées tandis que Borgsteede en dénombre plus de 20 pour les oiseaux des côtes hollandaises (Borgsteede, 1991). La faune parasitaire des oiseaux marins trouvés sur les côtes belges semble plus pauvre que celle observée aux Pays Bas et au Groenland (Borgsteede, 1991; Threlfall, 1994). Parmi les explications possibles, on peut proposer un plus faible taux d'infestation des proies principales de ces oiseaux ou un manque de diversité dans leur nourriture.

pouvant être du à une raréfaction des espèces proies (Brosens, 1991; Brosens et al., 1996). Le rôle pathogène des helminthes rapporté ici et leur impact sur les populations d'oiseaux semble assez faible. Néanmoins, la présence massive d'acanthocéphales (plusieurs centaines d'individus) dans l'intestin de mouettes tridactyles (*Rissa tridactyla*) a provoqué de nombreuses lésions qui sont probablement responsables de la mort. La présence commune de parasites chez de nombreux oiseaux marins n'a normalement pas d'action comme cause primaire de la mort mais peut jouer un rôle débilisant, sensibilisant ainsi les oiseaux à d'autres agents infectieux.

1.5. CONCLUSIONS

1.5.1. Oiseaux de plage (Guillemots de Troïl)

Les guillemots échoués le long de la côte belge sont sévèrement débilités (cachexie et déficit pondéral sévère). La plupart d'entre eux meurent de gastroentéropathie aiguë hémorragique. Des situations stressantes telles que la contamination légère et/ou chronique par le mazout, les conditions environnementales sévères, ou les expositions aux polluants peuvent être à l'origine du processus.

Les agents biologiques semblent jouer un rôle extrêmement mineur dans les pathologies des oiseaux récoltés le long des plages. Il semble peu probable que les oiseaux marins des espèces que nous avons rencontrées constituent un réservoir important pour les *Salmonella* sp. dans leur milieu naturel, où nous ne les avons identifiées que de manière sporadique ou occasionnelle.

1.5.2. Oiseaux des centres de réhabilitation

L'absence d'information concernant le programme de réhabilitation ne nous a pas permis de réaliser une étude similaire à celle effectuée sur les oiseaux de plages. Néanmoins, il apparaît clairement que les agents biologiques interviennent de manière significative. Il s'agit d'agents tels les *Salmonella* sp. et les *Aspergillus* sp. pouvant être responsables d'anthropozoonoses. Il est primordial de surveiller certains foyers (volières, refuges, sorties d'égouts) pouvant être le point de départ d'épidémies.

1.5.3. Mammifères marins

Au total, 6 espèces différentes de mammifères marins ont été autopsiés. Ils étaient soit échoués, soit pris dans les filets. Ces derniers peuvent être considérés comme étant une population saine servant de référence. Certains individus, retrouvés morts sur les plages, se sont avérés être des animaux pris dans les filets.

Les causes de mortalité des mammifères sont similaires à celles décrites par ailleurs (Baker, 1992; Baker and Martin, 1992). La principale était l'asphyxie, consécutive à la mort dans les filets. Les autres causes étaient la cachexie et bronchopneumonie parasitaire. Dans plusieurs cas, la cause précise de la mort n'a pas pu être identifiée, en raison de la putréfaction trop avancée ou de la taille trop grande de l'animal (rorqual commun).

Durant l'hiver 94-95, 21 cachalots se sont échoués en Mer du Nord et 7 ont été examinés. Les cachalots avaient un déficit pondéral important ainsi qu'une

réduction de l'épaisseur du lard sous cutané. Ils présentaient de nombreux ulcères (cutanés et buccaux) pouvant être la conséquence d'une infection virale secondaire à une débilitation progressive. La mort est consécutive à l'échouage mais il est vraisemblable que les animaux étaient affaiblis auparavant.

1.2.2. Oiseaux des centres de réhabilitation

L'absence d'information concernant le programme de réhabilitation ne nous a pas permis de réaliser une étude similaire à celle effectuée sur les oiseaux de plages. Néanmoins, il apparaît clairement que les agents biologiques interviennent de manière significative. Il s'agit d'agents tels que les salmonelles, les Aspergillus sp. pouvant être responsables d'anthropozoonoses. Il est primordial de surveiller certains foyers (volières, refuges, sources d'égoûts) pouvant être le point de départ d'épidémies.

1.2.3. Mammifères marins

Au total, 6 espèces différentes de mammifères marins ont été autopsiées. Ils étaient soit échoués, soit pris dans les filets. Ces derniers peuvent être considérés comme étant une population saine soumise de référence. Certains individus retrouvés morts sur les plages, se sont avérés être des animaux pris dans les filets.

Les causes de mortales des mammifères sont similaires à celles décrites par ailleurs (Baker, 1993; Baker and Martin, 1997). La principale étant l'asphyxie, consécutive à la mort dans les filets. Les autres causes étaient la cachexie et la bronchopneumonie parasitaire. Dans plusieurs cas, la cause précise de la mort n'a pu être identifiée, en raison de la putréfaction trop avancée ou de la taille trop grande de l'animal (troupeau commun).

Durant l'hiver 94-95, 21 cachalots se sont échoués en Mer du Nord et 7 ont été examinés. Les cachalots avaient un déficit pondéral important ainsi qu'une

1.6. PROBLÈMES ET SOLUTIONS

Durant l'étude réalisée, nous avons été confrontés à une série de problèmes. Nous exposons ici les principaux, en proposant, pour chacun, une solution.

1) Les oiseaux morts le long de la plage étaient rassemblés, éventuellement congelés et les données biométriques collectées. Les carcasses étaient conservées à -18°C jusqu'au moment de l'autopsie. La qualité des résultats d'autopsie et des examens complémentaires (histopathologie, bactériologie et parasitologie) sont à mettre directement en relation avec la qualité des oiseaux récoltés et de la ou des congélation(s) successive(s). Dès lors, il y a lieu de réduire le délai entre la collecte et l'autopsie et d'éviter la congélation. Il est proposé qu'un collaborateur du service d'Anatomie Pathologique soit présent à l'issue des récoltes et que les autopsies soient réalisées le plus rapidement possible. A l'issue de celles-ci, les carcasses seraient congelées pour obtenir les données biométriques.

2) Comme souligné dans la discussion, il est vraisemblable que l'importance de la contamination par le mazout soit sous-estimée et plus particulièrement la contamination chronique. Dans le futur, les résidus d'hydrocarbures devraient être identifiés dans les tissus des oiseaux afin de quantifier et de qualifier de manière beaucoup plus précise la contamination *ante mortem*.

3) Il est vraisemblable qu'un certain nombre d'oiseaux relâchés des centres de réhabilitation meurent rapidement sur les plages. Ces oiseaux ne sont pas représentatifs de la situation réelle de l'écosystème marin. De plus, peu d'information est disponible quant à la survie des oiseaux après la réhabilitation. Il devrait être proposé aux centres de réhabilitation de marquer (bague) tous les individus relâchés.

4) La collaboration entre les centres de réhabilitation et les équipes scientifiques devraient être plus étroite afin de connaître dans le détail les programmes de réhabilitation (nettoyage du mazout sur les plumes, traitements prodigués, durée du séjour,...) qui pourraient être ainsi mieux évalués.

1.7. BIBLIOGRAPHIE

- ALBERS P. H. Oil spill and the environment: a review of chemical fate and biological effects of petroleum. *In* : The effects of oil on wildlife: research, rehabilitation, and general concerns. Eds. White J., Frink L. The Sheridan Press, Hanover, Pennsylvania, 1991, 1-12.
- BAKER J.R. Causes of mortality and parasites and incidental lesions in dolphins and whales from British waters. *Vet. Rec.*, 130, 569-572, 1992.
- BAKER J.R. ET MARTIN A.R. Causes of mortality and parasite and incidental lesions in harbour porpoises (*Phocoena phocoena*) from British waters. *Vet. Rec.*, 130, 554-558 1992.
- BOERSMA P. D. Ingestion of petroleum by seabirds can serve as a monitor of water quality. *Science*, 1986, **231**, 373-376.
- BORGSTEEDE F. H. M. Helminth parasites of wild birds. *In* : Wild bird mortality in the Netherlands 1975-1989. Ed. Elinkwijk Utrecht, 1991, 37-42.
- BOURNE W. R. P. Seabirds and pollution. *In* : Marine pollution. Ed. Johnston R. Academic Press, London, 1976, 403-502.
- BRAY G. A. Nutritional factors in disease. *In* : Pathologic physiology. Eds. Sodeman W.A., Sodeman T.M. Saunders company, Philadelphia, 1979, 971-1001.
- BROSENS L. Etude écologique des parasites internes des guillemots de Troil (*Uria aalge*) et des marsouins communs (*Phocoena phocoena*) des côtes belges et allemandes. Mémoire de licence en Sciences Zoologiques, année 1990-1992, Université de Liège. 1991, (UnPub)
- BROSENS L., JAUNIAUX T., SIEBERT U., BENKE H., & COIGNOUL F. Observations on the helminths of harbour porpoises (*Phocoena phocoena*) and common guillemots (*Uria aalge*) from the Belgian and German coasts. *Vet Rec*, 1996, **139**, 254-257.
- CAMPHUYSEN C. J. Beached bird surveys in the Netherlands 1915/1988. Seabird mortality in the southern North Sea since the early days of oil pollution. Werkgroep Noordzee, Amsterdam, 1989,
- CAMPHUYSEN C. J. & VAN FRANEKER J. A. The value of beached bird surveys in monitoring marine oil pollution. Vogelsbescherming Nederlands, Zeist, 1992,
- CAMPHUYSEN C. J. & LEOPOLD M. F. Atlas of seabirds in the Southern North Sea. Texel, 1994, p. 1.
- CHERMETTE R. Les affections respiratoires d'origine parasitaire chez les oiseaux. *Rec Med Vét*, 1984, **160** (11), 995-1006.
- CHUTE H. L. & RICHARD J. L. Fungal infections. *In* : Diseases of poultry. Ed. Calnek B.W. Iowa State University Press, Ames, 1991,
- CLARCK R. B. Impact of oil pollution on seabirds. *Environ Poll*, 1984, **A, 33**, 1-22.
- COWELL E. B. Oil pollution of the sea. *In* : Marine pollution. Ed. Johnston R. Academic Press, London, 1976, 353-401.
- DE GUISE S., MARTINEAU D., BELAND P., & FOURNIER M. Possible mechanisms of action of environmental contaminants on St. Lawrence beluga whales. *Environ Health Perspect*, 1995, **103**, 73-77.
- DOMINGO M., VISA J., PUMAROLA M., MARCO A. J., FERRER L., RABANAL R., & KENNEDY S. Pathologic and immunocytochemical studies of morbillivirus infection in striped dolphins (*Stenella coeruleoalba*). *Vet Pathol*, 1992, **29**, 1-10.
- DORRESTEIN G. M. & VAN DER HAGE M. H. Marine bird necropsy findings. *In* : Marine mammals, seabirds, and pollution of marine systems. in press, 1996,
- EKKER M. & JENSSEN B. M. Effects of external oiling on the thermoregulation of eiders, *Somateria mollissima*. *In* : Biological effects of chemical treatment of oilspills at sea. Ed. Zachariassen K.E. SINTEF, Trondheim, 1989a, 267-271.

- EKKER M. & JENSSEN B. M. A study on thermoregulation of oiled eiders, *Somateria mollissima*. In : Biological effects of chemical treatment of oilspills at sea. Ed. Zachariassen K.E. SINTEF, Trondheim, 1989b, 307-309.
- EKKER M. & JENSSEN B. M. Dose dependent metabolic response in externally oiled eiders, *Somateria mollissima*. In : Biological effects of chemical treatment of oilspills at sea. Ed. Zachariassen K.E. SINTEF, Trondheim, 1989c, 273-275.
- EKKER M., JENSSEN B. M., & WINGE K. Behavioural and thermoregulatory responses to external contamination of eiders, *Somateria mollissima*, under semi-natural conditions. A pilot study. In : Biological effects of chemical treatment of oilspills at sea. Ed. Zachariassen K.E. SINTEF, Trondheim, 1989, 301-306.
- FLEISS J. L. Statistical methods for rates and proportion. Wiley, New York, 1982, p. 109.
- FRY M. D. & LOWENSTINE L. J. Pathology of Common Murres and Cassin's Auklets exposed to oil. Arch Environ Contam Toxicol, 1985, **14**(6), 725-737.
- FURNESS R. W., THOMPSON D. R., & HARRISON N. Biometrics and seasonal changes in body composition of common guillemots *Uria aalge* from north-west Scotland. Seabird, 1994, **16**, 22-29.
- GAY M. L. & BELISLE A. A. Quantification of petroleum-type hydrocarbons in avian tissue. J Chromatogr, 1980, **187**, 153-160.
- HARTUNG R. & HUNT G. S. Toxicity of some oils to waterfowl. J Wildl Manage, 1966, **30**(3), 564-570.
- HARTUNG R. Energy metabolism in oil-covered ducks. J Wildl Manage, 1967, **31**(4), 798-804.
- HOLMES W. N., CRONSHAW J., & GORSLINE J. Some effects of ingested petroleum on seawater-adapted ducks (*Anas platyrhynchos*). Environ Res, 1978, **17**, 177-190.
- HOLMES W. N., GORSLINE J., & CRONSHAW J. Effects of mild cold stress on the survival of seawater-adapted mallard ducks (*Anas platyrhynchos*) maintained on food contaminated with petroleum. Environ Res, 1979, **20**, 425-444.
- JAUNIAUX T., BROSENS L., & COIGNOUL F. Pathology of oiled seabirds at the Belgian coast. Proceedings of Scientific symposium on the 1993 North Sea Quality Status report, North Sea Task Force, 1994, 317.(Abstract)
- JAUNIAUX T. & COIGNOUL F. Aspergillose chez les oiseaux marins échoués à la côte belge. Ann Med Vet, 1994, **4**, 59-63.
- JAUNIAUX T., BROSENS L., FARNIR F., MANTECA C., LOSSON B., TAVERNIER J., VINDEVOGEL H., & COIGNOUL F. Mortalité des oiseaux marins lors de l'hiver 1992-1993 le long du littoral belge. Ann Med Vet, 1996, **140**, 149-159.
- KENNEDY S., SMYTH J. A., CUSH P. F., DUIGNAN P., PLATTEN M., MCCULLOUGH S. J., & ALLAN G. M. Histopathologic and immunocytochemical studies of distemper in seals. Vet Pathol, 1989, **26**, 97-103.
- KENNEDY S., SMYTH J. A., CUSH P. F., MCALISKEY M., MCCULLOUGH S. J., & RIMA B. K. Histopathological and immunocytochemical studies of distemper in harbour porpoises. Vet Pathol, 1991, **28**, 1-7.
- KHAN R. A. & RYAN P. Long term effects of crude oil on common murres (*Uria aalge*) following rehabilitation. Bull Environ Contam Toxicol, 1991, **46**, 216-222.
- KUIKEN T. & GARCÍA HARTMANN M. Proceedings of the first ECS workshop on Cetacean pathology: dissection techniques and tissue sampling. ECS Newsletter #17 Special issue, 1991,
- LAWLER G. C., LOONG W-A., & LASETER J. L. Accumulation of aromatic hydrocarbons in tissues of petroleum-exposed mallard ducks (*Anas platyrhynchos*). Environ Sci Technol, 1978a, **12**, 51-54.
- LAWLER G. C., LOONG W-A., & LASETER J. L. Accumulation of saturated hydrocarbons in tissues of petroleum-exposed mallard ducks (*Anas platyrhynchos*). Environ Sci Technol, 1978b, **12**, 47-51.

- LEIGHTON F. A. Morphological lesions in red blood cells from herring gulls and atlantic puffins ingesting Prudhoe bay crude oil. *Vet Pathol*, 1985, **22**, 393-402.
- LEIGHTON F. A. Clinical, gross, and histological findings in herring gulls and atlantic puffins that ingested Prudhoe bay crude oil. *Vet Pathol*, 1986, **23**, 254-263.
- LEIGHTON F. A. The toxicity of petroleum oils to birds: an overview. *Environ Rev*, 1993, **1**, 92-103.
- LEVY E. M. Oil pollution and seabirds: Atlantic Canada 1976-77 and some implications for northern environments. *Mar Pollut Bull*, 1980, **11**(2), 51-56.
- LICK R. R. First record of fish intermediate hosts of *Contracaecum spp.* larvae, probably *C. osculatum*, Rudolphi 1802, an anisakine nematode maturing in pinnipeds, in the german Wadden sea. *International Council for the Exploration of the Sea*, C.M./N:17, 1990, p. 1.
- MALLISON E. T. & SNOEYENBOS G. H. Salmonellosis. *In* : A laboratory manual for the isolation and identification of avian pathogens. Ed. American Association of Avian Pathologists Kendall/Hunt publishing company, Dubuque, 1989, 3-11.
- MC ORIST S. & LENGHAUS C. Mortalities of little penguins (*Eudyptula minor*) following exposure to crude oil. *Vet Rec*, 1992, **130**, 161-162.
- MICHOT T. C., CUSTER T. W., NAULT A. J., & MITCHELL C. A. Environmental contaminants in redheads wintering in coastal Louisiana and Texas. *Arch Environ Contam Toxicol*, 1994, **26**, 425-434.
- NAKEEB S. M. & BABUS B. Aspergillosis in the peruvian penguin (*Spheniscus humboldti*). *J Zoo An Med*, 1981, **12**, 51-54.
- NORTH SEA TASK FORCE North Sea Quality Status Report 1993. Oslo and Paris Commissions, London, 1993a, p. 80.
- NORTH SEA TASK FORCE North Sea Quality Status Report 1993. Oslo and Paris Commissions, london, 1993b, p. 34.
- PEAKALL D. B., MILLER D. S., & KINTER W. B. Toxicity of crude oils and their fractions to nesting Herring Gulls 1. *Mar Environ Res*, 1983, **8**(2), 63-71.
- PEAKALL D. B., JEFFREY D. A., & MILLER D. S. Weight loss of herring gulls exposed to oil and oil emulsion. *Ambio*, 1985, **14**, 108-110.
- PIONNEAU F. Soins aux oiseaux sauvages en captivité temporaire: les oiseaux mazoutés. *Point Vét*, 1986, **17** (94), 667-678.
- PIONNEAU F. Etude des oiseaux marins échoués. *Point Vét*, 1987, **19** (107), 469-480.
- RICHARDSON M. D. & EVANS E. G. V. Medical mycology a practical approach. IRL Press University Press, Oxford, 1989, p. 49.
- RYAN P. G. The effects of ingested plastic on seabirds: correlation between plastic load and body condition. *Environ Poll*, 1987, **46**, 119-125.
- SHERIDAN R. & PAMART L. Analyse de l'échouage et des causes de mortalité d'oiseaux marins récoltés sur la côte belge entre avril 1986 et mars 1987. *Aves*, 1988, **25**, 153-170.
- SIEVERT P. R. & SILEO L. The effects of ingested plastic on growth and survival of albatross chick. *In* : The status, ecology, and conservation of marine birds of the North Pacific. Eds. Vermeer K., Briggs K.T., Morgan K.H., Siegel-Causey D. Canadian wildlife service, Ottawa, 1993, 212-217.
- SZARO R. C., DIETER M. P., & HEINZ G. H. Effects of chronic ingestion of south Louisiana crude oil on mallard ducklings. *Environ Res*, 1978, **17**, 426-436.
- TARSHIS I. B. & RATTNER B. A. Accumulation of ¹⁴C-naphthalene in the tissues of redhead ducks fed oil-contaminated crayfish. *Arch Environ Contam Toxicol*, 1982, **11**, 155-159.
- THOMAS T. M., ROBINSON I., & SEDDON C. Rehabilitation of seabirds: improved protocols in the light of continual review and practice. *In* : Marine mammals, seabirds, and pollution of marine systems. Eds. Jauniaux T., Bouqueneau J.-M., Coignoul F. Presses de la Faculté de Médecine Vétérinaire, Liège, 1997, 175-181.

- THRELFALL W. Helminth parasites of alcids in the northwestern North Atlantic. Can J Zool, 1994, **1971**, 461-466.
- TRUDGETT A., LYONS C., WELSH M. J., DUFFY N., MCCULLOUGH S. J., & MCNEILLY F. Analysis of a seal and a porpoise morbillivirus using monoclonal antibodies. Vet Rec, 1991, **128**, 61.
- VAN CUSTEM J. & ROCHETTE F. Mycoses des animaux domestiques. Rogiers, Beerse, 1992, p. 168.
- VON PETERMANN S., GLÜNDER G., HEFFELS-REDMANN U., & HINZ K. -H. Untersuchungsbeefunde an "krank" bzw. "tot" gefundenen Trottellummen (*Uria aalge*), Dreizehen (*Rissa tridactyla*), Silber-(*Larus argentatus*) und Lachmöwen (*Larus ridibundus*) aus dem Bereich der Deutschen Bucht, 1982-1985. Dtsch tierärztl Wschr, 1989, **96(5)**, 271-277.
- WALSH P. The use of seabirds as monitors of heavy metals in the marine environment. In : Heavy metals in the marine environment. Eds. Furness R.W., Rainbow P.S. CRC Press, Boca Raton, 1990, 183-204.
- WENZEL C. & GABRIELSEN G. W. Trace element accumulation in three seabird species from Hornoya, Norway. Arch Environ Contam Toxicol, 1995, **29**, 198-206.

1.8. ACTIVITÉS SCIENTIFIQUES D'ACCOMPAGNEMENT DE LA RECHERCHE

1.8.1. Organisation de symposium

29 juin-2 juillet 1993: organisation en collaboration avec le laboratoire d'Océanologie du cours intensif européen (D.G. XII) *Marine Mammals, Seabirds, and Pollution of Marine Systems*.

1.8.2. Participation à des colloques, séminaires scientifiques, et missions

27 janvier-29 janvier 1993: participation au congrès *Effects of oil on Wildlife*, New-Orleans, USA (Présentation d'un poster).

18-21 avril 1994: participation au symposium scientifique *North Sea Quality Status Report, North Sea Task Force*, Ebeltoft, Danemark (Présentation de 2 posters).

25-27 juin 1994: participation au workshop *Dolphin by catch pathology*, Ijmuiden, Pays-Bas.

17-19 octobre 1994: participation au symposium scientifique *Dialogue entre les scientifiques et les utilisateurs de la mer*, Ostende (présentation orale et poster).

9-11 février 1995: 9ième conférence de l'*European Cetacean Society* et réunion du groupe de travail de pathologie, Lugano, Suisse .

16-18 novembre 1995: participation au symposium scientifique *Les cachalots de la Mer du Nord: 1 an après*, Coxyde (Présentation orale).

11-13 mars 1996: participation au symposium annuel de l'*European Cetacean Society* , Lisbonne, Portugal (Présentation orale et poster).

14 mars 1996: participation au workshop on cetacean pathology *European Cetacean Society* , Lisbonne.

22-24 Novembre 1996 : participation au International Council for the Exploration of the Sea/ Joint Nature Conservation Committee/ the Seabird Group, Symposium Seabirds in the Marine Environment, Université de Glasgow, Glasgow, Grande Bretagne (Présentation poster).

1.8.3. Travaux d'étudiant

Réalisation par Mlle Brosens d'un mémoire de maîtrise en Océanologie intitulé: "Analyse morphologique qualitative et quantitative de ganglions lymphatiques de marsouins commun (*Phocoena phocoena*) et de lagénorhynque à flanc blancs (*Lagenorhynchus acutus*) et la contamination par les organochlorés"

1.8.4. Participation à des réunions scientifiques internes au groupe

Journée d'information Sciences Marines, Service de Programmation de la Politique Scientifique, Bruxelles, 24 février 1993.

Journée scientifique, Institut Royal des Sciences Naturelles de Belgique, Bruxelles, 11 mai 1993.

Journée scientifique, Institut Royal des Sciences Naturelles de Belgique, Bruxelles, 26 avril 1994.

1.8.5. Informations vers le grand public

Emission "La main à la patte" -RTL TVI- diffusée le 29 mai 1994, intitulée: "Les dangers de la mer: la mer du Nord menacée" consacrée au fonctionnement du groupe d'intervention.

Dossier "Peut-on encore sauver la mer du Nord?" publié par le Vif l'Express (27 octobre 1994).

20 et 21 octobre 1994: participation à l'exposition grand public "*Belgica* 10 ans".

Emission "La main à la patte" -RTL TVI- diffusée le 26 mars 1995 consacrée à l'échouage des cachalots à la côte belge et aux résultats des examens postmortem.

9-24 septembre 95: exposition scientifique "Mer du Nord, mer pleine de vie" présentée dans le cadre de la Foire d'Automne de Liège (Coronmeuse).

1.8.6. Travaux d'expert

En janvier 1993, à la demande de l'UGMM et en collaboration avec l'Institut d'Hygiène et d'Epidémiologie, une analyse chimique (GC-MS) du contenu gastrique de 10 guillemots de Troil a été réalisée. Le but était d'identifier une huile de paraffine suspectée d'être à l'origine d'une mortalité particulièrement élevée en janvier 1993 (présentation orale à la Journée

scientifique à l'Institut Royal des Sciences Naturelles de Belgique). L'analyse n'a pas permis d'identifier l'huile suspecte. En janvier 1994, le contenu digestif (gésier et intestin) de 11 oiseaux a été analysé pour détecter la présence d'un inhibiteur de l'activité de l'acétylcholinestérase. L'inhibition d'activité enzymatique n'était significative dans aucun échantillon.

Au bénéfice du *National Museum of Natural History* (Dr. Smeenk C., Dr. Addink A.) et du *Duisburg Zoo* (Dr. García Hartmann M.), 4 séries d'examen microscopiques de tissus ont été réalisées. Dans la première analyse, il s'agissait d'évaluer la glande mammaire (n=19) et les testicules (n=39) provenant de marsouins échoués aux Pays-Bas. La seconde expertise concerne l'analyse de 360 échantillons de marsouins et plus particulièrement la glande surrénale. La troisième concerne l'évaluation d'une nouvelle série de prélèvements de la glande mammaire (n=18) de marsouins. La dernière porte sur une série de 260 échantillons de marsouins.

1.8.7. Publications

Articles:

- BOUQUEGNEAU J.-M., DEBACKER V., ANTOINE N., COIGNOUL F., HOLSBECK L., JAUNIAUX T., TAPIA G. & JOIRIS C., Causes de mortalité et teneur en métaux lourds de guillemots de Troil *Uria aalge* échoués le long du littoral belge; Bull. Soc. r. Sc. Lg., **63**, 1-2, 1994, 211-217.
- BROSENS L., JAUNIAUX T., SIEBERT U., BENKE H., & COIGNOUL F. Observations on the helminths of harbour porpoises (*Phocoena phocoena*) and common guillemots (*Uria aalge*) from the Belgian and German coasts. Vet Rec, 1996, **139**, 254-257.
- COIGNOUL F. & JAUNIAUX T. Basic principles of veterinary pathology. Bull. Soc. Roy. Sc. Lg., **66**, 1, 1997, 109-115.
- DEBACKER V., HOLSBECK L., TAPIA G., GOBERT S., JOIRIS C., JAUNIAUX T., COIGNOUL F., & BOUQUEGNEAU J. M. Ecotoxicological and pathological study of common guillemots *Uria aalge*, beached on the Belgian coast during six subsequent wintering periods (1989-90 to 1994-95). Dis. Aq. Org. (In Press).
- JAUNIAUX T., COIGNOUL F.; Aspergillose chez les oiseaux marins échoués sur la côte belge; Ann. Méd. Vét., 1994, **138**, 277-281.
- JAUNIAUX T., BROSENS L., FARNIR F., MANTECA C., LOSSON B., TAVERNIER J., VINDEVOGEL H., & COIGNOUL F. Mortalité des oiseaux marins lors de l'hiver 1992-1993 le long du littoral belge. Ann Med Vet, 1996, **140**, 149-159.
- JAUNIAUX T., BROSENS L., JACQUINET E., LAMBRIGTS D., & COIGNOUL F. Stranding of sperm whales (*Physeter macrocephalus*) along Belgian and Dutch coasts. Journal of Wildlife Diseases, Wildlife diseases newsletter, 1996, **32**, 2 (abstract).

Communications:

- BOUQUEGNEAU J.-M., DEBACKER V., ANTOINE N., COIGNOUL F., HOLSBECK L., JAUNIAUX T., TAPIA G. & JOIRIS C., Causes de mortalité et teneur en métaux lourds de guillemots de Troil *Uria aalge* échoués le long du

- littoral belge, Journée scientifique à l'Institut Royal des Sciences Naturelles de Belgique, 26 avril 1994.
- BROSENS L., JAUNIAUX T., SIEBERT U., BENKE H. & COIGNOUL F.; Morphological and histochemical analysis of lymph nodes of harbour porpoises (*Phocoena phocoena*) and white-sided dolphins (*Lagenorhynchus acutus*"); Proceedings of scientific symposium on the North Sea Quality Status Report, 305-306, 1996.
- BROSENS L., JAUNIAUX T., & COIGNOUL F.; Quantitative and qualitative morphology of lymph nodes in two marine mammals species, Journée scientifique à l'Institut Royal des Sciences Naturelles de Belgique, 26 avril 1994.
- COIGNOUL F. JAUNIAUX T., & BROSENS L., The wounded sea main ecological aspects and first aid, Proceedings of symposium Dialogue Between Scientists and Users of the Sea, 183-187, 1996.
- DEBACKER V., HOLSBECK L., JAUNIAUX T., GOBERT S., TAPIA G., JOIRIS C., COIGNOUL F., & BOUQUEGNEAU J. M. Winter mortality of seabirds along the Belgian coast (1990-1995): an ecotoxicological approach. In: Proceedings of ICES/JNCC/ Seabird Group Symposium Seabirds in the Marine Environment, University of Glasgow, 22-24 November 1996.
- JAUNIAUX T. & COIGNOUL F., Oiled seabirds at the Belgian coast, Third annual conference on The effects of oil on wildlife, New Orleans, USA, January 27-29, 1993.
- JAUNIAUX T. & COIGNOUL F., Résultats des analyses chromatographiques effectuées sur les oiseaux morts pendant le mois de janvier 1993, Journée scientifique à l'Institut Royal des Sciences Naturelles de Belgique, 11 mai 1993.
- JAUNIAUX T., BROSENS L. & COIGNOUL F.; Pathology of seabirds along the Belgian coast during 1992-1993 winter, Journée scientifique à l'Institut Royal des Sciences Naturelles de Belgique, 26 avril 1994.
- JAUNIAUX T., BROSENS L., COIGNOUL F.; "Pathology of oiled seabirds at the Belgian coast" Proceedings of scientific symposium on the North Sea Quality Status Report, 319, 1996.
- JAUNIAUX T., BROSENS L., DEBACKER V., TAVERNIER J., BOUQUEGNEAU J. M., & COIGNOUL F. Pathology of oiled seabirds at the Belgian coast during the 1992-1993 winter. Proceedings of symposium Dialogue Between Scientists and Users of the Sea, 1996, 253.
- JAUNIAUX T., BROSENS L., JACQUINET E., LAMBRIGTS D., & COIGNOUL F. Pathological investigations on sperm whales stranded on Belgian and Dutch coasts. Proceedings of Sperm whales one year after, Scientific symposium on the stranding of sperm whales in North Sea, 1996.
- JAUNIAUX T., BROSENS L., JACQUINET E., LAMBRIGTS D., ADDINK M., & COIGNOUL F. Lesions observed on sperm whales (*Physeter macrocephalus*) stranded along Belgian and Dutch coasts during 94-95 winter. Proc ECS, 1996, 10th.
- JAUNIAUX T. & COIGNOUL F. Hard palate and skin ulcers of sperm whales (*Physeter macrocephalus*) stranded along the Belgian and Dutch coasts during 94-95 winter. Proc ECS, 1996, 10th.
- JAUNIAUX T., BROSENS L., & COIGNOUL F. Lesions observed on stranded seabirds along the Belgian coast from 1992 to 1995. In: Proceedings of ICES/JNCC/Seabird Group Symposium Seabirds in the Marine Environment, University of Glasgow, 22-24 November 1996.

Soumis pour publication:

- JAUNIAUX T., BROSENS L., & COIGNOUL F. Lesions observed on stranded seabirds along the Belgian coast from 1992 to 1995. ICES J Mar Sci.
- JAUNIAUX T., BROSENS L., JACQUINET E., LAMBRIGTS D., ADDINK M., SMEENK C., & COIGNOUL F. Postmortem investigations on sperm whales

Physeter macrocephalus stranded on the coasts of Belgium and the Netherlands during the 1994-1995 winter and a hypothesis on the cause of the strandings. J. Wild. Dis.

Livre:

JAUNIAUX T., BOUQUEGNEAU J.-M. & COIGNOUL F., eds, Marine Mammals, Seabirds and Pollution of Marine Systems, Presses de la Faculté de Médecine Vétérinaire de l'Université de Liège, Liège, ISBN 2-930212-10-1.

(livre également publié comme numéro spécial du Bulletin de la Société Royale des Sciences de Liège, Vol. 66, 1, 2, 3, 1997).

On the stranding of 4 sperm whales along the Belgian coast, November 18, 1994, Preliminary report of Laboratory for Ecotoxicology (VUB), Oceanology department (ULg) and Pathology department (ULg).

1.9. CONTRATS COMPLÉMENTAIRES

Union Européenne, intervention financière (contrat B4-3300/93/725/a5) pour l'organisation du cours de formation international "Marine Mammals, Seabirds, and Pollution of Marine Systems" du 29 juin au 2 juillet 1993

Union Européenne, contrat NORSPA 90-1/B/002, période 1992-1996

2. RÉSULTATS D'AUTOPSIES DES OISEAUX ÉCHOUÉS SUR LES PLAGES DURANT LES 4 HIVERS ANALYSÉS

Espèce

U.A.	<i>Uria aalge</i>	Guillemot de Troïl
Ha.Os.	<i>Haematopus ostralegus</i>	Huîtrier pie
Al.To.	<i>Alca Torda</i>	Petit pingouin
La.Ar.	<i>Larus argentatus</i>	Goéland argenté
Ri.Tr.	<i>Rissa tridactyla</i>	Mouette tridactyle
La.Ri.	<i>Larus ribibundus</i>	Mouette rieuse
Fu.Gl.	<i>Fulmarus glacialis</i>	Fulmar
Me.Ni.	<i>Melanitta nigra</i>	Macreuse noire
Po.Cr.	<i>Podiceps cristatus</i>	Grèbe huppé
La.Ca.	<i>Larus canus</i>	Goéland cendré
Ga.St.	<i>Gavia stellata</i>	Plongeon catmarin
Su.Ba.	<i>Sula bassana</i>	Fou de Bassan
La.Fu.	<i>Larus fuscus</i>	Goéland brun
La.Ma.	<i>Larus marinus</i>	Goéland marin
La.Mi.	<i>Larus minutus</i>	Mouette pygmée
Sc.Ru.	<i>Scolopax rusticola</i>	Bécasse des bois
Ca.Al.	<i>Calidris alpina</i>	Bécasseau variable
Br.Be.	<i>Branta bernicla</i>	Bernache cravant
Nu.Ar.	<i>Numenius arquata</i>	Courlis cendré
So.Mo.	<i>Somateria mollissima</i>	Eider à duvet
Fu.At.	<i>Fulica atra</i>	Foulque macroule
Ta.Ru.	<i>Tachybaptus ruficollis</i>	Grèbe castagneux
Ar.Ci.	<i>Ardea cinerea</i>	Héron cendré
An.Al.	<i>Anser albifrons</i>	Oie rieuse
Ga.Ar.	<i>Gavia arctica</i>	Plongeon arctique
Pl.Sq.	<i>Pluvialis squatarola</i>	Pluvier argenté
St.Hi.	<i>Sterna hirundo</i>	Sterne pierregarin
Ta.Ta.	<i>Tadorna tadorna</i>	Tadorne de Belon
Va.Va.	<i>Vanellus vanellus</i>	Vanneau huppé

Cachexie	Contenu intestinal	Parasites	Congestion
	94-95; 95-96	(localisation)	
0: non cachectique	C.A.: contenu alimentaire	Oeso: oesophage	R: rénale
1: cachectique	S: sang	(L: lésion associée)	H: hépatique
	M: mucus	G.I.: estomac/intestin	P: pulmonaire
	V: vide	Res: respiratoire	
		Asp: aspergillose	

Hiver 92-93
Oiseaux de plages

							Mazoutage		Cachexie		Parasites				Gastroentéropathie aigüe hémorragique	Congestion
Ref.	DATE	Réf.	Esp	Sexe	Age	Poids	oui	non	0	1	Oeso	G.I.	Res	Asp		
IVNB																
646	6/1/93	121	La.Ar.	M	<1	1640		1	1							P
647	24/12/92	110	Ri.Tr.	F	Ad	400		1	1						1	
648	déc-92	157	Ri.Tr.	M	<1	300		1	1		1+L					
649	déc-92	153	La.Ca.	F	Ad	380		1	1							
650	déc-92	154	La.Ri.	F	Ad	250		1	1							
651	8/1/93	149	Ha.Os.	?	Ad	400		1	1						1	
652	6/1/93	119	La.Ar.	F	Ad	900		1	1						1	
653	20/12/92	97	Al.To.	M	<1	600	1		1							
654	19/12/92	95	U.A.	M	Ad	1180		1	1		1+L				1	
655	6/1/93	112	Ha.Os.	M	Ad	400	1		1							
656	19/12/92	96	Ri.Tr.	F	Ad	420		1	1							
659	8/1/93	146	U.A.	M	?	900	1		1							
661	12/2/93	108	U.A.	M	Ad	700	1		1							
662	6/1/93	114	Ha.Os.	?	?	500	1		1						1	
664	24/12/92	111	Sc.Ru.	F	Ad	320		1	1							
665	12/3/93	107	U.A.	M	Ad	700	1		1							
666	12/2/93	115	Ha.Os.	M	<1	400		1	1							
667	19/12/92	105	U.A.	?	?	650	1		1		1				1	
668	12/2/93	109	So.Mo.	F	Ad	1400		1	1							
670	6/1/93	116	Pl.Sq.	F	Ad	130	1		1						1	
671	6/1/93	118	Ca.Al.	M	?	40		1	1						1	
673	6/1/93	120	La.Ar.	M	<1	800		1	1							
674	6/1/93	113	Ha.Os.	F	Ad	400		1	1							
675	12/1/93	102	U.A.	F	Ad	900		1	1							
676	19/12/92	104	U.A.	M	Ad	1000	1		1							
677	19/12/92	94	Ha.Os.	F	Ad	600		1	1							
678	12/1/93	101	U.A.	F	Ad	1100	1		1							
679	15/2/93	155	La.Ri.	M	Ad	200		1	1						1	
680	21/10/92	82	La.Fu.	F	<1	1000		1	1		?					
682	18/2/93	81	La.Ma.	F	<1	2100		1	1							
683	12/1/93	100	Ha.Os.	M	<1	400		1	1							
685	21/10/92	83	Fu.Gl.	F	<1	600	1		1							
686	27/1/93	136	U.A.	F	<1	720	1		1						1	
687	27/1/93	128	U.A.	M	<1	750	1		1						1	
688	27/1/93	140	U.A.	M	<1	800	1		1		1+L					
689	27/1/93	124	U.A.	M	<1	780	1		1		1+L					
690	27/1/93	129	U.A.	F	<1	720	1		1						1	
691	27/1/93	127	U.A.	F	<1	800	1		1						1	
692	27/1/93	141	U.A.	F	Ad	780	1		1		1				1	
693	27/1/93	137	U.A.	M	<1	780		1	1						1	
694	27/1/93	132	U.A.	F	<1	700		1	1		1	1			1	
695	27/1/93	139	U.A.	F	<1	750		1	1		1+L				1	
696	27/1/93	138	U.A.	M	Ad	700		1	1		L					
697	21/11/92	76	Al.To.	M	<1	510	1		1		1				1	
698	31/3/92	71	U.A.	?	?	920	1		1						1	
699	13/11/92	80	U.A.	F	<1	900	1		1						1	
700	21/11/92	78	U.A.	M	Ad	680	1		1							
701	21/11/92	77	U.A.	?	Ad	1000	1		1							R/P/H
702	31/3/92	68	Me.Ni.	F	<1	700	1		1						1	
704	13/11/92		U.A.	M	<1	650		1	1						1	
706	10/3/93	65	U.A.	F	Ad	650	1		1							
707	31/3/92	69	Fu.Gl.	?	?	900	1		1						1	
709	15/3/92	66	La.Mi.	?	<1	200		1	1							
710	27/1/93	145	Fu.Gl.	M	Ad	800	1		1		1+L				1	
711	27/1/93	130	U.A.	F	<1	820		1	1						1	
712	27/1/93	123	U.A.	F	Ad	900		1	1						1	

Hiver 92-93
Oiseaux de plages

							Mazoutage		Cachexie		Parasites				Gastroentéropathie aigüe hémorragique	Congestion
Ref.	DATE	Réf.	Esp	Sexe	Age	Poids	oui	non	0	1	Oeso	G.I.	Res	Asp		
IVNB																
713	27/1/93	143	U.A.	F	Ad	1000		1		1					1	
714	27/1/93	122	U.A.	?	<1	650		1		1					1	
715	27/1/93	126	U.A.	F	<1	800		1		1	1+L				1	
716	27/1/93	142	U.A.	F	<1	700		1		1					1	
718	18/11/92	90	U.A.	M	<1	720	1			1					1	
719	27/10/92	85	La.Ma.	F	<1	1400		1	1							
720	21/11/92	89	U.A.	M	<1	800	1			1					1	
722	8/1/93	103	Ar.Ci.	M	Ad	1080		1		1						
724	27/1/93	134	U.A.	M	<1	800		1		1					1	
725	27/1/93	131	U.A.	M	<1	750		1		1						
726	27/1/93	133	U.A.	F	<1	850		1		1					1	
732	2/2/93	201	U.A.	?	<1	600		1		1					1	
750	6/1/93	223	U.A.	M	Ad	840	1			2	L					R/H
752	14/1/93	225	U.A.	F	<1	700	1			1					1	R/P/H
754	14/1/93	227	U.A.	M	<1	790	1			1					1	
755	6/1/93	218	La.Ar.	F	Ad	1000		1		1						R/H
757	14/1/93	228	U.A.	M	Ad	600	1			1					1	
758	14/1/93	226	U.A.	M	Ad	720	1			2	1+L				1	R/H
759	2/2/93	206	U.A.	M	<1	650	1			1						
760	6/1/93	213	Ha.Os.	M	Ad	500		1	1							P
761	6/1/93	212	Ha.Os.	M	?	300		1		1						
762	6/1/93	216	Nu.Ar.	M	Ad	690		1	1						1	
763	6/1/93	210	Ha.Os.	F	Ad	330		1		2					1	
764	6/1/93	214	Ha.Os.	?	Ad	450		1	1						1	R/H
765	2/2/93	205	U.A.	F	<1	690	1			1					1	
766	2/2/93	204	U.A.	?	<1	650	1			1						
767	6/1/93	215	Va.Va.	?	Ad	200		1		1						
768	6/1/93	209	Ha.Os.	F	Ad	420		1		1					1	
769	2/2/93	208	U.A.	M	<1	750	1			1					1	P
770	2/2/93	204	U.A.	F	Ad	700	1			2					1	
773	2/2/93	202	U.A.	M	<1	700	1			1						
774	2/2/93	199	U.A.	M	<1	700		1		1	1+L				1	
775	2/2/93	207	U.A.	M	<1	680		1		1					1	
776	6/1/93	219	La.Ri.	M	Ad	280		1	1							
777	6/1/93	217	Ta.Ta.	F	Ad	720		1		1						
779	2/2/93	196	Ri.Tr.	M	Ad	330		1	1			1			1	
782	déc-92	152	La.Ar.	F	Ad	610	1			2						
783	21/11/92	88	La.Ca.	?	Ad	680		1	1							
784	26/11/92	87	U.A.	M	<1	510	1			3					1	
785	2/2/93	198	U.A.	M	Ad	620	1			2					1	
787	2/2/93	200	U.A.	M	<1	560	1			2					1	
788	18/11/92	92	Su.Ba.	M	Ad	2540		1	1			1			1	
790	déc-92	151	La.Ar.	F	Ad	1150		1	1			1			1	
801	2/2/93	195	Ri.Tr.	F	Ad	270	1			1		1				
802	2/2/93	194	Ri.Tr.	F	Ad	270		1	1			1				
814	13/2/93	251	Al.To.	?	?	720	1			1		1			1	
816	23/1/93	254	U.A.	M	Ad	800	1			1					1	F
823	13/2/93	326	Ri.Tr.	?	?	300	1			2	1					
824	21/1/93	320	La.Ar.	?	Ad	320		1		1			1			F
826	13/2/93	325	Ri.Tr.	F	Ad	320		1		2		1			1	
827	19/2/93	322	U.A.	M	Ad	680	1			1		1			1	
828	21/1/93	318	Po.Cr.	M	Ad	840		1		3						R/H
829	19/2/93	324	U.A.	M	<1	580		1		1	1				1	
830	19/2/93	321	An.Al.	M	<1	1520		1		1						
831	21/1/93	319	U.A.	F	Ad	660	1			1			1		1	
832	19/1/93	316	La.Ar.	F	Ad	580		1		1				1		

Hiver 92-93 Oiseaux de plages							Mazoutage		Cachexie		Parasites				Gastroentéropathie aigüe hémorragique	Congestion
Ref.	DATE	Réf.	Esp	Sexe	Age	Poids	oui	non	0	1	Oeso	G.I.	Res	Asp		
IVNB																
833	19/1/93	314	Al.To.	M	<1	380	1			2					1	
835	19/1/93	315	Ga.St.	M	Ad	1280	1			2					1	
836	19/1/93	313	U.A.	F	Ad	600	1			2	L				1	
843	20/3/93	311	Ga.St.	F	Ad	2100		1		2						
867	28/1/93	352	U.A.	M	<1	640	1			2	1+L	1				
872	28/1/93	351	U.A.	?	<1	600	1			2		1			1	
896	12/3/93	338	U.A.	?	Ad	650		1		1	1	1			1	
902	28/1/93	354	U.A.	F	<1	640	1			1					1	
904	28/1/93	353	U.A.	M	<1	640		1		2	1+L					
911	28/10/93	355	U.A.	M	<1	570	1			1	1+L					
924	28/01/93	350	Al.To.	M	?	420		1		2					1	
931	12/03/93	339	U.A.	?	<1	760	1			2	1+L	1			1	
934	13/02/93	337	U.A.	?	<1	600	1			2		1			1	
936	28/01/93	344	Po.Cr.	M	Ad	910		1	1							
937	12/03/93	342	Ri.Tr.	F	Ad	410		1	1		1	1				
939	28/01/93	346	Ri.Tr.	M	Ad	240		1		2						
942	28/01/93	349	Al.To.	F	Ad	480	1			2						
943	28/01/93	347	Al.To.	M	<1	360	1			2					1	R
944	28/01/93	348	Al.To.	?	?	340	1			3						
945	29/03/93	391	Fu.Gl.	F	Ad	520		1	1						1	
946	Déc.92	156	La.Ri.	?	<1	200		1		3						

Hiver 93-94 Oiseaux de plages Oiseaux putréfiés retirés de la liste: 1034, 1057, 1075, 1076, 1080, 1082, 1092, 1157.							Mazoutage		Histolyse		Cachexie		Parasites				Gastroentéropathie aigüe hémorragique	Congestion
Ref.	DATE	Réf.	Esp	Sexe	Age	Poids	oui	non	0	1	0	1	Oeso	G.I.	Res	Asp		
IVNB																		
967	9/02/94		Al.To.	?	<1	380		1		1		2					1	P
968	9/02/94		U.A.	M	<1	620		1		1		2					1	
969	9/02/94		Al.To.	M	<1	340	1			1		2	1				1	
970	9/02/94		Po.Cr.	M	A	1200		1		1		1				1	1	
971	9/02/94		Po.Cr.	M	?	1800		1		1		1						P
972			U.A.	M	?	580		1		1		1						
973			U.A.	M	?	660		1		1		1						
974			U.A.	F	?	820		1		1		1						
975			U.A.	M	?	800		1		1		1						
976	30/01/94		U.A.	M	?	700	1			1		1						
977	31/01/94		U.A.	F	?	600		1		1		1						
978	30/01/94		U.A.	M	?	520		1		1		1						
979			U.A.	M	?	700		1		1		1						
980			U.A.	F	?	680		1		1		1						
981			U.A.	M	?	600	1			1		1						
982	9/02/94		La.Ar.	M	<1	1200		1		1		1						P
983	9/02/94		U.A.	M	A	680		1		1		2	L				1	
985	9/02/94		U.A.	?	?	600		1		1		2					1	
987	9/02/94		Al.To.	?	<1	?	1			1		2	1					
989	9/02/94		U.A.	F	A	640	1			1		2		1				
992	février		U.A.	F	<1	540		1		1		3	1+L				1	
1003	février		Al.To.	?	<1	440	1			1		3					1	
1004	février		Al.To.	F	A	600	1			1		2					1	
1005	février		U.A.	F	A	580	1			1		2					1	
1006	février		U.A.	M	A	800	1			1		1	L				1	
1012	février		U.A.	?	?	630		1		1		2		1			1	
1014	février		Al.To.	F	A	430	1			1		2					1	
1015	février		U.A.	M	<1	690		1		1		1	1+L	1			1	
1018	20/03/94		U.A.	M	<1	560	1			1		2	1				1	
1019	20/03/94		U.A.	M	<1	780	1			1	1			1			1	
1020	20/03/94		U.A.	M	Ad	700	1			1	1		1				1	
1021	20/03/94		Al.To.	F	<1	440	1			1		1	1+L	1			1	
1022	20/03/94		U.A.	F	<1	560	1			1		2	L				1	
1023	20/03/94		U.A.	M	<1	780	1			1		1	1+L				1	H
1024	20/03/94		U.A.	?	?	760	1			1		1					1	H
1025	20/03/94		U.A.	M	<1	800	1			1		1	1+L	1				
1026	20/03/94		U.A.	F	Ad	700	1					1		1			1	H
1027	30/01/94		U.A.	F	<1	520		1		1		2	1+L	1			1	
1028	30/01/94		U.A.	?	?	620		1		1		2		1			1	
1029	30/01/94		U.A.	F	Ad	680		1		1		1					1	
1030	30/01/94		U.A.	F	<1	580		1		1		1		1			1	
1031	30/01/94		U.A.	F	<1	600		1		1		1					1	
1032	30/01/94		U.A.	F	<1	680		1		1		1					1	
1033	30/01/94		U.A.	F	<1	600	1			1		3					1	H
1035	30/01/94		U.A.	F	Ad	620		1		1		2			candida			
1059	5/02/94	449	U.A.	M	<1	900	1			1		1	1					
1060	5/02/94	441	U.A.	M	<1	640	1			1		1					1	
1061	5/02/94	444	U.A.	?	?	860	1			1		2					1	
1062	5/02/94	448	U.A.	F	Ad	750		1		1		2		1			1	
1063	5/02/94	443	U.A.	F	<1	650		1		1	1						1	
1064	20/1/94	413	U.A.	M	<1	620		1				2						
1065	5/02/94	490	U.A.	M	<1	900		1		1	1			1				R/H
1066	9/02/94	445	U.A.	M	<1	800		1		1	1							
1067	5/02/94	440	U.A.	M	<1	660		1		1		2	1	1			1	
1068	5/02/94	486	U.A.	M	<1	840	1					1					1	
1069	5/02/94	485	U.A.	M	<1	700		1		1		2					1	

<div> Hiver 93-94 Oiseaux de pages Oiseaux putréfiés retirés de la liste: 1034, 1057, 1075, 1076, 1080, 1082, 1092, 1157. </div>							Mazoutage		Histolyse		Cachexie		Parasites				Gastroentéropathie aigüe hémorragique	Congestion
Ref.	DATE	Réf.	Esp	Sexe	Age	Poids	oui	non	0	1	0	1	Oeso	G.I.	Res	Asp		
IVNB																		
1070	8/01/94	404	U.A.	M	<1	680	1			1		2					1	
1071	5/02/94	446	U.A.	M	Ad	600		1			1			1			1	
1072	11/02/94	455	U.A.	M	<1	660		1				2					1	P
1073	24/01/94	423	U.A.	F	<1	640		1				2						H
1074	20/01/94	412	U.A.	?	?	600	1					2					1	
1077	11/02/94	458	U.A.	F	<1	600		1		1		2		1			1	
1081	5/02/94	491	U.A.	M	<1	700		1		1		2		1			1	
1083	5/02/94	487	U.A.	F	Ad	650		1		1		2			1			
1084	8/01/94	401	U.A.	?	?	860	1			1		1				1		
1085	8/01/94	410	U.A.	M	<1	770	1			1		1						
1086	8/01/94	408	U.A.	M	Ad	980	1					1					1	
1087	24/01/94	429	U.A.	M	<1	660	1			1		3				1		
1088	24/01/94	425	U.A.	M	Ad	760	1			1	1					?	1	
1089	24/01/94	426	Al.To.	F	Ad	450	1					3						
1090	5/02/94	496	Al.To.	?	<1	480		1			1							
1091	11/02/94	456	Al.To.	M	Ad	460		1				2	L				1	
1116	1/02/94	435	U.A.	F	Ad	660	1			1		2	1				1	
1117	1/02/94	433	U.A.	F	<1	720		1		1		2					1	
1118	1/02/94	428	U.A.	M	<1	440		1		1		2					1	
1119	1/02/94	434	U.A.	F	Ad	780		1		1		1					1	
1120	1/02/94	436	U.A.	F	<1	590		1		1		2	1	1			1	
1121	1/02/94	430	U.A.	F	Ad	600		1		1		1					1	
1122	1/02/94	432	U.A.	F	Ad	750		1		1		1			1		1	
1123	1/02/94	429	U.A.	F	<1	660		1		1		1		1			1	
1124	8/01/94	400	U.A.	M	<1	560	1			1		3	1				1	
1125	1/02/94	437	U.A.	F	<1	780		1		1		2		1				
1126	1/02/94	431	Al.To.	?	?	680	1			1	1							R/H/P
1127	5/02/94	495	La.Ri.	M	Ad	300	1			1	1							

Hiver 94-95 Oiseaux de plagues: Oiseaux putréfiés retirés de la liste: 1171, 1211, 1192, 1175							Mazoutage		Cachexie		Contenu intestinal	Parasites				Gastroentéropathie aigüe hémorragique	Congestion
Ref.	DATE	Réf.	Esp	Sexe	Age	Poids	oui	non	0	1		Oeso	G.I.	Res	Asp		
IVNB																	
1163	1/02/95	218	U.A.	F	<1	660		1		1	S		1			1	
1164	16/01/95	13	U.A.	M	Ad	660	1			1	S					1	
1165	16/01/95	14	U.A.	M	Ad	840	1		1		S	1+L				1	H
1166	16/01/95	28	U.A.	M	<1	600	1			1	S					1	P
1167	10/01/95	64	U.A.	M	Ad	740	1			1	S					1	
1168	10/01/95	47	U.A.	?	?	740	1		1		S		1			1	R/H/P
1170	16/01/95	30	U.A.	M	<1	600		1		1	S					1	
1172	10/01/95	42	U.A.	M	<1	660	1			1	S		1			1	
1173	17/12/94	118	U.A.	M	<1	780	1			1	S	1	1			1	
1174	?	242	U.A.	M	<1	580		1		1	S						
1176	10/01/95	73	U.A.	F	<1	700		1	1		S		1			1	
1178	16/01/95	123	La.Ar.	F	Ad	820		1	1		C.A.						
1179	19/01/95	111	Ri.Tr.	F	<1	340		1	1		C.A.	1					H
1180	19/11/95	34	La.Ar.	?	<1	1000		1	1		M						R
1181	10/01/95	46	La.Mi.	?	?	120		1	1		V	1+L					R/P
1182	6/12/94	40	La.Ar.	F	<1	880		1	1		V					1	R/P
1183	17/10/94	12	La.Ar.	F	<1	700		1		1	S					1	
1184	16/01/95	121	Fu.Gl.	F	Ad	770		1		1	S	1+L					
1187	?	?	Ri.Tr.	?	?	550		1	1		S	1					R
1188	19/11/94	35	Ri.Tr.	M	Ad	550		1	1		M						
1189	17/10/95	3	La.Fu.	F	Ad	760		1	1		C.A.						R/H/P
1190	27/10/94	20	La.Ar.	?	<1	800		1		1	S			1			
1191	17/12/94	117	La.Ri.	?	Ad	200		1		1	V						P
1205	27/10/95	18	Br. Be.	M	<1	1020		1		1	S					1	

Hiver 95-96: oiseaux de plage Oiseaux putréfiés et supprimés de la table: 1213, 1214, 1215, 1216, 1231, 1234, 1255, 1266, 1269, 1278, 1284, 1293, 1294, 1297, 1308, 1315, 1321, 1327, 1333, 1339 et 1363.							Mazoutage		Cachexie		Contenu intestinal	Parasites				Gastroentéropathie aigüe hémorragique	Congestion
Ref.	DATE	Réf.	Esp	Sexe	Age	Poids											
IVNB							oui	non	0	1		Oeso	G.I.	Res	Asp		
1212	16/01/96	675	U.A.	M	<1	620		1		2	S		1			1	
1217	?	?	Fu.Gl.	M	Ad	830		1		2							
1218	3/01/96	124	La.Ri.	M	Ad	250		1	1		V						P
1219	21/10/95	16	St.Hi.	?	Ad	100		1	1		S						
1220	16/10/05	?	La.Ri.	F	Ad	200		1		1							
1221	16/01/95	677	cf fiche	?	Ad	80		1		1							
1222	16/01/95	676	Ri.Tr.	?	?	250		1		2	S					1	
1223	2/11/95	47	La.Ar.	?	Ad	1400		1	1		C.A.						
1224	16/01/95	674	Me.Ni.	F	Ad	630	1			2	S					1	
1225	?	?	Ga.Ar.	M	Ad	1400	1			2	S		1			1	
1226	1/03/96	2	Al.To.	F	Ad	470		1		2	S	1+L				1	P
1227	14/11/96	1	U.A.	F	Ad	660		1		2	V						
1228	9/02/96	217	Me.Ni.	F	Ad	730		1		2	S					1	
1229	1/02/96	167	Me.Ni.	M	Ad	1030	1			2	C.A.					1	R/H
1230	1/02/96	261	Ga.St.	?	Ad	1670	1			1	S					1	
1232	1/03/96	3	U.A.	?	?	630		1		2	S		1			1	
1233	1/03/96	1	U.A.	M	<1	710		1		2	S		1				
1235	?	?	ac.rufic	?	Ad	<200		1	1								
1236			U.A.	M	Ad	570	1			3	V				1		
1237	7/03/96	741	U.A.	F	Ad	800		1		2	S	1+L	1			1	
1238	7/03/96	723	U.A.	F	Ad	650		1		2	S					1	P
1239	7/03/96	712	U.A.	M	Ad	820		1		1	S		1			1	
1240	7/03/96	691	U.A.	?	<1	610		1		3	S					1	
1241	7/03/96	710	Al.To.	F	Ad	540		1		2	S	1				1	
1242	7/03/96	615	Me.Ni.	M	<1	880		1		2	S					1	
1243	10/02/96		La.Ca.	F	Ad	260		1		1	S					1	
1244	10/02/96		La.Ca.	F	Ad	360		1	1		C.A.						
1245	10/02/96		Po.Cr.	?	?	590											
1246	10/02/96		Fu.At.	F	Ad	490		1	1		V						R/H
1247	?	?	Me.Ni.	F	Ad	700		1		1	V					1	
1248	?	?	Po.Cr.	F	Ad	660		1		3	V					1	R/H
1249	?	188	Ha.Os.	M	<1	350		1		3	C.A.					1	
1250		190	Ha.Os.	M	<1	330		1		3	C.A.						
1251		183	Ha.Os.	M	<1	320		1		3	C.A.						
1252		178	Ha.Os.	F	<1	340		1		2	C.A.						
1253		154	Ha.Os.	F	<1	340		1		3	V						
1254		174	Ha.Os.	M	<1	340		1		2	C.A.						P
1256		193	Ha.Os.	M	<1	310		1		3	S					1	
1257		180	Ha.Os.	M	<1	300		1		3	C.A.					1	
1258		170	Ha.Os.	F	Ad	390		1		2	S					1	P
1259		184	Ha.Os.	M	<1	320		1		2	V						
1260		196	Ha.Os.	M	<1	310		1		3	S					1	
1261		182	Ha.Os.	M	<1	320		1		3	C.A.					1	P
1262		181	Ha.Os.	F	<1	300		1		3	S					1	
1263		177	Ha.Os.	M	<1	360		1		3	C.A.					1	
1264		179	Ha.Os.	M	<1	320		1		3	C.A.					1	P
1265		187	Ha.Os.	M	<1	300		1		2	V						
1267		186	Ha.Os.	F	<1	330		1		2	S					1	
1268		176	Ha.Os.	M	<1	300		1		3	S					1	P
1270		157	Ha.Os.	F	Ad	360		1		2	C.A.						P
1271		167	Ha.Os.	M	Ad	330		1		3	S					1	
1272		151	Ha.Os.	M	<1	330		1		2	C.A.					1	
1273		156	Ha.Os.	F	Ad	380		1		2	S					1	
1274		19	Ha.Os.	M	Ad	210		1		3	C.A.						
1275		168	Ha.Os.	M	<1	300		1		3	C.A.						
1276		160	Ha.Os.	F	<1	310		1		2	C.A.					1	

Hiver 95-96: oiseaux de plage Oiseaux putréfiés et supprimés de la table: 1213, 1214, 1215, 1216, 1231, 1234, 1255, 1266, 1269, 1278, 1284, 1293, 1294, 1297, 1308, 1315, 1321, 1327, 1333, 1339 et 1363.							Mazoutage		Cachexie		Contenu intestinal	Parasites				Gastroentéropathie aigüe hémorragique	Congestion
Ref.	DATE	Réf.	Esp	Sexe	Age	Poids											
IVNB							oui	non	0	1		Oeso	G.I.	Res	Asp		
1277		192	Ha.Os.	?	?	300		1		2	S					1	
1279		153	Ha.Os.	M	<1	350		1		2							
1280		152	Ha.Os.	F	Ad	360		1		2	V						
1281		147	Ha.Os.	M	<1	330		1		3	S					1	
1282		169	Ha.Os.	M	Ad	330		1		2	S					1	
1283		163	Ha.Os.	F	<1	340		1		3	C.A.						
1285		171	Ha.Os.	M	Ad	360		1		2	V						P
1286		215	Ha.Os.	M	Ad	320		1		2	S					1	
1287		228	Ha.Os.	M	Ad	280		1		3	S					1	
1288		28	Ha.Os.	M	Ad	340		1		1	S					1	
1289		226	Ha.Os.	M	Ad	310		1		2	S					1	
1290		247	Ha.Os.	F	Ad	330		1		2	S						
1291		231	Ha.Os.	M	Ad	310		1		2	S					1	
1292		210	Ha.Os.	M	Ad	280		1		3	S					1	
1295		219	Ha.Os.	M	Ad	320		1		2	S					1	
1296		250	Ha.Os.	M	Ad	310		1		2	V						
1298		214	Ha.Os.	F	<1	330		1		3	S					1	
1299		202	Ha.Os.	F	Ad	320		1		3	S					1	
1300		198	Ha.Os.	F	Ad	360		1		2	S					1	
1301		229	Ha.Os.	F	Ad	280		1		2	S					1	
1302		201	Ha.Os.	M	Ad	360		1		2	S						
1303		199	Ha.Os.	F	Ad	360		1		3	S					1	
1304		243	Ha.Os.	F	Ad	360		1		2	S					1	
1305		249	Ha.Os.	M	<1	330		1		3	S					1	
1306		220	Ha.Os.	F	Ad	330		1		2	S					1	
1307		204	Ha.Os.	M	Ad	350		1		1	S						
1309		203	Ha.Os.	M	Ad	290		1		2	S					1	
1310		205	Ha.Os.	M	<1	290		1		2	S					1	
1311		159	Ha.Os.	F	Ad	350		1		2	S						
1312		248	Ha.Os.	M	Ad	340		1		2	S					1	
1313		194	Ha.Os.	F	<1	280		1		2	S					1	
1314		150	Ha.Os.	M	<1	280		1		2	S						
1316		57	Ha.Os.	M	Ad	300		1		2	S					1	
1317		251	Ha.Os.	M	Ad	330		1		3	S						
1318		11	Ha.Os.	?	<1	280		1		2	S					1	
1319		197	Ha.Os.	M	Ad	320		1		2	S					1	
1320		161	Ha.Os.	?	<1	300		1		3	S					1	
1322		149	Ha.Os.	F	Ad	340		1		2	S					1	
1323		200	Ha.Os.	F	Ad	310		1		3	S					1	
1324		?	Ha.Os.	M	Ad	300		1		2	S					1	
1325		173	Ha.Os.	F	<1	290		1		1	S					1	
1326		155	Ha.Os.	F	<1	270		1		2						1	
1328		148	Ha.Os.	M	<1	300		1		2	S					1	
1329		168	Ha.Os.	F	Ad	370		1		1							P
1330		172	Ha.Os.	F	<1	300		1		2	S					1	
1331		185	Ha.Os.	F	<1	310		1		3	S					1	
1332		165	Ha.Os.	F	Ad	350		1		3	S					1	
1334		162	Ha.Os.	M	Ad	330		1		2	S					1	
1335		19	Ha.Os.	F	<1	300		1		3	S					1	
1336		216	Ha.Os.	F	Ad	260		1		2	S					1	
1337		232	Ha.Os.	F	Ad	340		1		3	V						
1338		237	Ha.Os.	M	Ad	320		1		2	S					1	
1340		227	Ha.Os.	M	Ad	340		1		3	V						
1341		233	Ha.Os.	F	Ad	330		1		2	S					1	

Hiver 95-96: oiseaux de plage Oiseaux putréfiés et supprimés de la table: 1213, 1214, 1215, 1216, 1231, 1234, 1255, 1266, 1269, 1278, 1284, 1293, 1294, 1297, 1308, 1315, 1321, 1327, 1333, 1339 et 1363.							Mazoutage		Cachexie		Contenu intestinal	Parasites				Gastroentéropathie aigüe hémorragique	Congestion
Ref.	DATE	Réf.	Esp	Sexe	Age	Poids											
IVNB							oui	non	0	1		Oeso	G.I.	Res	Asp		
1342		206	Ha.Os.	F	<1	280		1		3	S					1	
1343		218	Ha.Os.	?	Ad	32		1		2	V						P
1344		236	Ha.Os.	F	Ad	360		1		3	S					1	
1345		240	Ha.Os.	M	Ad	330		1		3	V						
1346		235	Ha.Os.	F	Ad	350		1		3	S					1	
1347		217	Ha.Os.	M	Ad	300		1		2	C.A.						
1348		213	Ha.Os.	?	?	380		1		2	S					1	
1349		212	Ha.Os.	M	Ad	330		1		3	S					1	
1350		239	Ha.Os.	M	Ad	310		1		3	V						
1351		238	Ha.Os.	M	Ad	340		1		3	S					1	
1352		220	Ha.Os.	F	Ad	360		1		2	V						
1353		223	Ha.Os.	F	Ad	320		1		3	V						
1354		221	Ha.Os.	M	Ad	310		1		3	C.A.						
1355		224	Ha.Os.	M	Ad	340		1		3	S					1	
1356		?	Ha.Os.	M	Ad	330		1		3	S					1	
1357		208	Ha.Os.	M	Ad	280		1		2	S					1	
1358		249	Ha.Os.	M	Ad	340		1		2							
1359		103	Ha.Os.	F	Ad	280		1		3	S					1	
1360		209	Ha.Os.	M	<1	320		1		3	S					1	
1361		139	Ha.Os.	M	Ad	250		1		2	S					1	
1362		242	Ha.Os.	F	Ad	360		1		3	S					1	
1364		118	Ha.Os.	M	Ad	350		1		1	S					1	
1365		106	Ha.Os.	M	<1	320		1		2	S					1	
1366		116	Ha.Os.	F	Ad	360		1		2	S					1	
1367		122	Ha.Os.	M	Ad	310		1		2	S					1	

3. RÉSULTATS D'AUTOPSIES DES OISEAUX PROVENANT DES CENTRES DE RÉHABILITATION DURANT LES 4 HIVERS ANALYSÉS

Espèce

U.A.	<i>Uria aalge</i>	Guillemot de Troïl
Ha.Os.	<i>Haematopus ostralegus</i>	Huîtrier pie
Al.To.	<i>Alca Torda</i>	Petit pingouin
La.Ar.	<i>Larus argentatus</i>	Goéland argenté
Ri.Tr.	<i>Rissa tridactyla</i>	Mouette tridactyle
La.Ri.	<i>Larus ribibundus</i>	Mouette rieuse
Fu.Gl.	<i>Fulmarus glacialis</i>	Fulmar
Me.Ni.	<i>Melanitta nigra</i>	Macreuse noire
Po.Cr.	<i>Podiceps cristatus</i>	Grèbe huppé
Ga.St.	<i>Gavia stellata</i>	Plongeon catmarin
Su.Ba.	<i>Sula bassana</i>	Fou de Bassan
So.Mo.	<i>Somateria mollissima</i>	Eider à duvet
Ga.Ar.	<i>Gavia arctica</i>	Plongeon arctique
Ta.Ta.	<i>Tadorna tadorna</i>	Tadorne de Belon
Ph.Ga.	<i>Phalacrocorax garbo</i>	Grand cormoran
Fr.Ar.	<i>Fratercula arctica</i>	Macareux moine

Cachexie

0: non cachectique
1: cachectique

Parasites

(localisation)

Oeso: oesophage
(L: lésion associée)
G.I.: estomac/intestin
Res: respiratoire
Asp: aspergillose

Congestion

R: rénale
H: hépatique
P: pulmonaire

Hiver 92-93
Oiseaux de centres de réhabilitation
Oiseaux putréfiés, supprimés de la liste:
703, 727, 791, 792, 815, 819, 834, 842, 853,
861, 864, 866, 899, 918.

N°	DATE	Réf.IVNB	ESP	SEXE	AGE	poids	Mazoutage		Cachexie	0	+	Parasites				Gastroentéropathie aigüe hémorragique	Congestion
							oui	non				oeso	G.I.	Res	Asp		
669	6/1/93	117	Ca.Al.			40	1										
681	25/10/92		Ha.Os.	?	?	300		1		1						1	
684	27/10/92		La.Ar.	F	<1	1100		1	1								
728	30/1/93	182	U.A.	F	<1	600		1		1							
729	30/1/93	180	U.A.	F	<1	700	1			1						1	
730	30/1/93	177	U.A.	F	Ad	650		1		1							H
731	30/1/93	175	U.A.	M	?	800		1	1								H
733	30/1/93	186	U.A.	M	Ad	600		1		1						1	
734	30/1/93	190	U.A.	?	<1	600		1		1						1	
735	30/1/93	178	U.A.	M	<1	700	1				1					1	
736	30/1/93	184	U.A.	M	<1	650	1				1						
737	30/1/93	189	U.A.	M	Ad	900		1	1								
738	30/1/93	188	U.A.	F	<1	650		1			1					1	
739	30/1/93	176	U.A.	?		500	1				1				1?		
740	30/1/93	191	U.A.	?	Ad	600		1			1						
741	30/1/93	187	U.A.	F	<1	550		1			1					1	
742	30/1/93	181	U.A.	F	Ad	800		1			1						
743	30/1/93	179	U.A.	F	<1	550	1				1						
744	30/1/93	158	Ha.Os.	F	<1	500		1	1								
745	30/1/93	159	Ha.Os.	?	Ad	350		1			1					1	
746	30/1/93	160	Ha.Os.	M	Ad	400	1				1					1	
747	30/1/93	163	Ph.Ca.	M	Ad	1800		1			1				1?		
748	30/1/93	161	Ha.Os.	F	<1	360		1			1					1	
749	30/1/93	165	Ri.Tr.	M	Ad	300	1				1						
751	6/1/93	222	U.A.	F	<1	620		1			1				1		
753	6/1/93	220	U.A.	M	Ad	680		1			1				1		
756	6/1/93	221	U.A.	M	Ad	810	1				1					1	
772	30/1/93	164	Ga.Ar.	M	Ad	1500	1				1						
778	14/1/93	224	Ha.Os.	F	Ad	330		1			1						
780	30/1/93	162	So.Mo.	M	Ad	1600		1			1						
793	30/1/93	172	U.A.	M	Ad	820		1	1								
794	30/1/93	174	U.A.	F	<1	540	1				1						
795	30/1/93	192	U.A.	F	<1	550		1			1						R/H
796	30/1/93	171	Al.To.	?	<1	360	1				1					1	R/H
797	30/1/93	173	U.A.	F	<1	580	1				1						R/H
798	30/1/93	185	U.A.	?	?	590	1				1						
799	30/1/93	170	Po.Cr.	M	Ad	1200		1	1								
800	30/1/93	169	Po.Cr.	M	Ad	1250		1	1								R/H
803	30/1/93	168	Po.Cr.	M	Ad	670		1			1					1	R/H
804	30/1/93	166	Po.Cr.	M	Ad	680		1			1						R/H
805	30/1/93	167	Po.Cr.	M	Ad	760		1			1					1	R
806	14/1/93	229	U.A.	M	<1	570	1				1					1	
807	26/11-31/12	264	U.A.	?	<1	650	1				1						
808	26/11-31/12	257	Al.To.	?	?	400	1				1				1		
809	26/11-31/12	259	U.A.	M	<1	780	1				1	1+L				1	
810	26/11-31/12	263	U.A.	F	<1	530	1				1						
811	28/1-19/2	244	U.A.	F	<1	550	1				1				???		

Hiver 92-93
Oiseaux de centres de réhabilitation
Oiseaux putréfiés, supprimés de la liste:
703, 727, 791, 792, 815, 819, 834, 842, 853,
861, 864, 866, 899, 918.

N°	DATE	Réf.IVNB	ESP	SEXE	AGE	poids	Mazoutage		Cachexie		Parasites				Gastroentéropathie aigüe hémorragique	Congestion
							oui	non	0	+	oeso	G.I.	Res	Asp		
813	26/11-31/12	258	Al.To.	M	<1	480	1			1					1	P
817	26/11-31/12	262	U.A.	M	<1	600	1			1	1				1	
818	26/11-31/12	256	Al.To.	M	<1	400		1		1						
821	21/4/93	304	U.A.	M	<1	520	1			1						
837	21/4/93	309	U.A.	M	<1	590		1		1	L				1	
838	21/4/93	308	Me.Ni.	F	Ad	600	1			1					1	
839	21/4/93	303	Ta.Ta.	F	Ad	460	1			1					1	
841	21/4/93	307	La.Ar.	F	Ad	570		1		1				1		
844	21/4/93	310	Ga.St.	M	Ad	1580	1			1					1	
845	19-28/2/93	380	U.A.	M	<1	600	1			1	1				1	
846	19-28/2/93	379	U.A.	M	<1	560	1			1						
847	19-28/2/93	385	U.A.	M	<1	620	1			1					1	
848	19-28/2/93	384	U.A.	M	<1	670	1			1					1	
849	19-28/2/93	382	U.A.	F	Ad	600	1			1					1	R
850	19-28/2/93	376	U.A.	F	<1	800	1			1		1				
851	19-28/2/93	378	U.A.	F	<1	600	1			1		1				
852	19-28/2/93	383	U.A.	F	<1	640	1		1						1	H
854	19-28/2/93	381	U.A.	?	<1	620	1			1	1+L				1	
855	19-28/2/93	371	U.A.	M	<1	600	1			1		1				
856	19-28/2/93	375	U.A.	F	<1	650	1			1					1	
857	19-28/2/93	377	U.A.	M	<1	620	1			1		1				
858	19-28/2/93	370	U.A.	M	<1	600	1			1	1+L	1				
859	19-28/2/93	372	U.A.	M	<1	600		1		1	1	1				
860	19-28/2/93	368	U.A.	F	<1	630	1			1	1	1			1	
862	19-28/2/93	386	U.A.	M	Ad	580	1			1						
863	19-28/2/93		U.A.	?	<1	580	1			1		1			1	
865	19-28/2/93	373	U.A.	F	<1	600	1			1		1			1	
868	19-28/2/93	363	U.A.	F	<1	540	1			1	1					
869	19-28/2/93	361	U.A.	M	<1	700	1			1	1				1	
870	19-28/2/93	362	U.A.	?	<1	520		1		1						
871	19-28/2/93	364	U.A.	M	<1	680	1			1	1	1			1	
873	19-28/2/93	366	U.A.	F	<1	540	1			1	1+L				1	
874	19-28/2/93	365	U.A.	M	<1	580	1			1					1	
875	19-28/2/93	367	U.A.	?	<1	580	1			1	1+L					
876	28/2-29/3/93	405	U.A.	F	<1	460	1			1	1+L				1	
877	28/2-29/3/93	396	U.A.	M	<1	500	1			1					1	
878	28/2-29/3/93	422	U.A.	F	<1	540	1			1					1	R
879	28/2-29/3/93	406	U.A.	M	Ad	590	1			1	1				1	
880	28/2-29/3/93	399	U.A.	M	Ad	700	1			1						P
881	28/2-29/3/93	403	U.A.	M	<1	520	1			1					1	H
882	12/1/93	415	U.A.	?	<1	520	1			1					1	R
883	12/1/93	413	U.A.	M	<1	460	1			1	1				1	
884	12/1-27/4/93	428	U.A.	F	Ad	620	1			1	1				1	
885	12/1/93	417	U.A.	M	<1	610	1			1	1				1	H
886	12/1/93	411	U.A.	M	<1	700	1			1					1	
887	12/1/93	425	U.A.	M	<1	550	1			1	1				1	
888	28/2-29/3/93	397	U.A.	?	?	500	1			1	1+L	1			1	

Hiver 92-93
Oiseaux de centres de réhabilitation
Oiseaux putréfiés, supprimés de la liste:
703, 727, 791, 792, 815, 819, 834, 842, 853,
861, 864, 866, 899, 918.

							Mazoutage		Cachexie		Parasites				Gastroentéropathie aigüe hémorragique	Congestion
N°	DATE	Réf.IVNB	ESP	SEXE	AGE	poids	oui	non	0	+	oeso	G.I.	Res	Asp		
889	12/1-27/4/93	424	U.A.	?	<1	460	1			1					1	
890	28/2-29/3/93	402	U.A.	?	<1	620	1			1						
891	12/1-27/4/93	427	U.A.	?	<1	450	1			1	L				1	H
892	12/1/93	418	Al.To.	?	<1	310		1		1					1	P
893	12/1/93	419	Me.Ni.	F	Ad	510	1			1					1	H
894	28/2-29/3/93	407	U.A.	M	Ad	520	1			1				0	1	
895	28/2-29/3/93	409	U.A.	M	Ad	530	1			1				1		H
897	19-28/2/93	360	U.A.	?	Ad	500	1			1	1			1	1	
898	28/2-29/3/93	398	U.A.	F	Ad	820	1			1						R
900	23/1/93	333	U.A.	M	<1	680				1	1+L				1	
901	28/2-29/3/93	395	Al.To.	?	Ad	440	1		1						1	
902	28/1/93	354	U.A.	F	<1	640	1			1					1	
903	28/2-29/3/93	401	U.A.	M	<1	540		1		1						
906	23/1/93	336	U.A.	M	?	780	1		1		1+L				1	
907	19-28/2/93	358	Al.To.	F	Ad	400	1			1						
908	12/1/93	414	U.A.	M	<1	740	1			1					1	
909	12/1/93	412	U.A.	M	<1	660	1			1					1	H
910	19-28/2/93	359	Al.To.	F	<1	420		1	1							R/P
912	12/1-27/4/93	421	U.A.	?	<1	480	1			1	L					
913	28/2-29/3/93	404	U.A.	F	Ad	450	1			1						
914	28/2-29/3/93	394	Al.To.	M	Ad	350	1			1						
915	19-28/2/93	356	Fu.Gl.	M	Ad	610		1		1						
916	28/2-29/3/93	393	Fr.Ar.	M	<1	210	1			1						
917	19-28/2/93	357	Me.Ni.	F	Ad	610	1			1						
920	28/2-29/3/93	392	La.Ar.	?	?	940		1		1	1	1				
921	28/2-29/3/93	408	U.A.	M	AD	510	1			1				0		
922	12/1-27/4/93	427	U.A.	M	<1	660	1		1		1	1			1	
923	12/1-27/4/93	426	U.A.	M	<1	540	1			1	1	1			1	
925	23/01/93	331	U.A.	M	Ad	810	1			1					1	
926	23/01/93	334	U.A.	M	Ad	860	1			1					1	
927	23/01/93	329	U.A.	?	<1	670		1		1					1	
928	12/1-27/4/93	430	U.A.	M	<1	550	1			1		1			1	
929	23/01/93	332	U.A.	F	<1	700	1			1	1	1			1	
932	23/01/93	330	U.A.	?	<1	550	1			1	1	1			1	
933	23/01/93	335	U.A.	?	<1	680	1			1						
935	23/01/93	328	Al.To.	?	?	440	1			1						
938	23/01/93	327	La.Ri.	F	Ad	140	1			1					1	
947	12/1-27/4/93	420	Ri.Tr.	F	Ad	210		1		1						
948	12/1-27/4/93	442	U.A.	M	<1	570		1		1						
949	12/1-27/4/93	432	U.A.	F	Ad	620	1			1		1	1		1	
950	12/1-27/4/93	438	U.A.	M	<1	620		1		1	1				1	
951	12/1-27/4/93	429	U.A.	M	<1	600		1		1	1+L	1				
952	12/1-27/4/93	433	U.A.	M	Ad	600	1			1					1	
953	12/1-27/4/93	440	U.A.	?	<1	570	1			1					1	
954	12/1-27/4/93	435	U.A.	M	<1	490	1			1	1	1				
955	12/1-27/4/93	436	U.A.	M	<1	600	1			1	1	1				R/H
956	12/1-27/4/93	439	U.A.	?	<1	540	1			1	1					H

Hiver 92-93 Oiseaux de centres de réhabilitation Oiseaux putréfiés, supprimés de la liste: 703, 727, 791, 792, 815, 819, 834, 842, 853, 861, 864, 866, 899, 918.							Mazoutage		Cachexie		Parasites				Gastroentéropathie aigüe hémorragique		Congestion
N°	DATE	Réf.IVNB	ESP	SEXE	AGE	poids	oui	non	0	+	oeso	G.I.	Res	Asp			
957	12/1-27/4/93	441	U.A.	F	Ad	600	1			1						P	
958	12/1-27/4/93	437	U.A.	M	<1	540	1			1		1			1		
959	12/1-27/4/93	431	U.A.	F	Ad	820	1			1							
961	12/1-27/4/93	434	U.A.	?	<1	520	1			1	1+L	1			1		

Hiver 93-94
Oiseaux de centres de réhabilitation
Oiseaux putréfiés, supprimés de la liste:
1036, 1053, 1056, 1078, 1079, 1092, 1095,
1096, 1104, 1107, 1109, 1111, 1157

N°	DATE	Ref.IVNB	ESP	SEXE	AGE	poids	Mazoutage		Cachexie		Parasites				Gastroentéropathie aigüe hémorragique	Congestion
							oui	non	0	+	oeso	G.I.	Res	Asp		
962	6/01/93		Su.Ba.	M	A	2070	1		1				1		1	H
963	2/01/94		Po.Cr.	M	A	1340	1		1							R
964	2/01/94		Po.Cr.	M	A	1300		1	1							R
965	3/01/94		U.A.	F	A	750		1	1				1			H
966	3/01/94		U.A.	F	A	560	1		1							
984	6/02/94		U.A.	M	<1	600		1	1			1			1	
986	6/02/94		U.A.	M	<1	580	1		1		1	1			1	
988	4/02/94		U.A.	F	A	560	1		1			1			1	
990	31/01/94		U.A.	M	<1	560	1		1			1			1	
991	31/01/94		U.A.	F	<1	520		1	1						1	
993	2/02/94		Al.To.	?	?	500	1		1						1	
994	1/02/94		U.A.	M	<1	580	1		1			1			1	
995	1/02/94		U.A.	F	<1	680	1		1						1	
996	1/02/94		U.A.	F	<1	?	1		1			1			1	
997	1/02/94		Al.To.	M	<1	400	1		1						1	
998	2/02/94		Al.To.	F	<1	400	1		1						1	R/H
999	3/02/94		Al.To.	F	<1	300	1		1						1	H
1000	2/02/94		Al.To.	M	<1	410	1		1						1	R/H
1001	2/02/94		Al.To.	F	A	440	1		1						1	R/H
1002	2/02/94		U.A.	M	<1	600	1		1							
1007	1/02/94		U.A.	M	<1	560	1		1		1				1	
1008	6/02/94		U.A.	M	<1	600	1		1		1				1	
1009	4/02/94		U.A.	M	<1	640	1		1							
1010	3/02/94		U.A.	M	<1	660	1		1							
1011	février		U.A.	M	<1	680	1		1			1			1	
1013	1/02/94		U.A.	?	<1	580		1	1		1					
1016	5/02/94		U.A.	?	?	560	1		1			1			1	
1017	7/02/94		U.A.	M	<1	570		1	1		1	1				
1037	11/02/94	573	U.A.	M	Ad	520		1	1			1	1		1	
1038	11/02/94	574	U.A.	F	<1	640		1	1						1	
1039	11/02/94	585	U.A.	F	<1	620	1		1			1			1	
1040	11/02/94	577	U.A.	?	<1	660		1	1				1			
1041	11/02/94	573	U.A.	M	<1	530	1		1						1	
1042	11/02/94	579	U.A.	M	<1	710	1		1		1	1		?		
1043	17/05/94	565	U.A.	M	<1	640	1		1						1	
1043	17/05/94	560	U.A.	M	Ad	770		1	1						1	
1044	17/05/94	561	U.A.	F	<1	670	1		1						1	
1046	11/02/94	580	U.A.	F	<1	670		1	1		1	1			1	
1047	17/05/94	564	U.A.	M	<1	640		1	1			1			1	
1048	17/05/94	563	U.A.	F	<1	540	1		1						1	
1049	11/02/94	577	U.A.	M	<1	500	1		1		1				1	
1050	11/02/94	582	U.A.	M	<1	570		1	1				1			
1051	11/02/94	583	U.A.	M	Ad	710	1		1				1			
1052	17/05/94	559	U.A.	M	<1	530		1	1				1			R
1054	11/02/94	584	U.A.	M	Ad	520		1	1			1			1	
1055	11/02/94	576	U.A.	M	Ad	570	1		1							
1058	11/02/94	457	U.A.			640	1		1			1			1	R
1093	14/01/94	465	U.A.	F	<1	440	1		1				?		1	

Hiver 93-94
Oiseaux de centres de réhabilitation
Oiseaux putréfiés, supprimés de la liste:
1036, 1053, 1056, 1078, 1079, 1092, 1095,
1096, 1104, 1107, 1109, 1111, 1157

N°	DATE	Ref.IVNB	ESP	SEXE	AGE	poids	Mazoutage		Cachexie		Parasites				Gastroentéropathie aigüe hémorragique	Congestion
							oui	non	0	+	oeso	G.I.	Res	Asp		
1094	14/01/94	468	U.A.	M	<1	660		1		1		1			1	
1097	14/03/94	602	U.A.	F	Ad	640	1		1						1	
1098	14/03/94	596	U.A.	F	<1	540		1		1						
1099	14/01/94	591	Po.Cr.	M	<1	720	1			1						
1100	14/03/94	601	U.A.	M	Ad	580	1			1					1	
1101	14/03/94	597	U.A.	M	Ad	640		1		1						
1102	14/03/94	600	U.A.	M	<1	730	1			1						
1103	14/01/94	437	U.A.	?	<1	600	1			1					1	
1105	14/01/94	464	U.A.	M	Ad	680		1		1						
1106	14/01/94	469	U.A.	F	?	620		1		1						
1108	14/01/94	599	U.A.	M	<1	520	1			1						
1110	14/03/94	595	U.A.	M	Ad	880	1			1						
1112	14/03/94	593	Ga.St.	F	Ad	1260	1		1							
1113	14/01/94	594	Al.To.	M	<1	520	1			1				1	1	
1114	14/03/94	598	U.A.	F	<1	500		1		1				1	1	
1115	14/03/94	592	Po.Cr.	M	Ad	640		1		1						
1128	17/05/94	503	U.A.	M	<1	500		1		1				?	1	R/H
1129	17/05/94	507	U.A.	M	Ad	700		1		1					1	R/H
1130	17/05/94	511	U.A.	F	<1	500		1		1					1	R/H
1131	17/05/94	508	U.A.	M	<1	600		1		1					1	
1132	17/05/94	513	Al.To.	M	<1	500	1			1						
1133	5/02/94	489	U.A.	M	Ad	850	1			1					1	
1134	11/02/94	461	La.Ar.	?	<1	820		1		1					1	
1135	28/01/94	460	U.A.	F	<1	460	1			1				?		
1136	29/01/94	(-)	U.A.	?	<1	550		1		1		1			1	
1137	26/01/94	440	U.A.	M	<1	440	1			1					1	
1138	2/01/94	(-)	Al.To.	M	Ad	480	1		1							R/H/P
1139	18/02/94	620	U.A.	M	Ad	780		1	1							P
1140	18/02/94	624	U.A.	M	Ad	780		1	1						1	P
1141	11/03/94	617	Al.To.	F	Ad	400	1			1					1	
1142	18/02/94	631	U.A.	F	Ad	760		1	1							P
1143	18/02/94	629	U.A.	F	<1	600		1		1						P
1144	18/02/94	622	U.A.	F	<1	700		1		1					1	P
1145	18/02/94	630	U.A.	F	Ad	800		1	1							P
1146	18/02/94	623	U.A.	F	<1	740		1	1							P
1147	18/02/94	624	U.A.	F	Ad	720		1		1				1		
1148	17/05/94	505	U.A.	M	<1	540	1			1					1	R/H/P
1149	17/05/94	512	U.A.	M	Ad	600	1			1					1	
1150	15/01/94	528	U.A.	?	<1	530	1			1	1				1	
1151	17/05/94	520	U.A.	M	<1	480	1			1						
1152	18/02/94	628	U.A.	?	<1	710		1	1							
1153	18/02/94	626	U.A.	M	<1	600		1	1							
1154	18/02/94	625	U.A.	M	Ad	700		1	1							
1155	18/02/94	619	U.A.	F	Ad	770	1			1						
1156	18/02/94	621	U.A.	M	Ad	750		1	1					1		
1158	11/02/94	460	La.Ri.	F	Ad	200		1		1						
1159	17/05/94	483	Su.Ba.	?	?	1860	1		1		1					

Hiver 94-95
Oiseaux de centres de réhabilitation
Oiseaux putréfiés, supprimés de la liste:
1195, 1204, 1209.

N°	DATE	n°IVNB	ESP	SEXE	AGE	poids	Mazoutage		Cachexie		Parasites				Gastroentéropathie aigüe hémorragique	Congestion
							oui	non	0	+	oeso	G.I.	Res	Asp		
1169	5/02/95	498	U.A.	M	Ad	680	1			1	1+L					
1193	5/02/95	511	U.A.	?	Ad	650		1		1					1	
1194	5/02/95	523	U.A.	M	<1	630	1			1				?		
1196	5/02/95	516	U.A.	F	<1	970	1		1				1		1	
1197	5/02/95	513	U.A.	M	<1	660		1		1		1			1	P
1198	5/02/95	503	U.A.	M	<1	700		1		1	1+L				1	
1199	5/02/95	499	U.A.	F	Ad	750	1			1					1	H
1200	5/02/95	491	U.A.	M	<1	770		1		1					1	P
1201	5/02/95	508	U.A.	M	<1	760	1		1		1+L	1			1	
1202	5/02/95	502	U.A.	F	Ad	740	1			1				?		P
1203	5/02/95	504	U.A.	F	Ad	760		1		1	1+L					
1206	5/02/95	497	Ga.St.	F	Ad	1720		1	1							R/H/P
1207	5/02/95	490	Ga.St.	F	Ad	1330	1			1					1	P
1208	5/02/95	488	Ga.St.	M	Ad	1270		1		1	1+L				1	P
1210	5/02/95	489	Ga.St.	?	Ad	2080		1	1						1	R/H/P
1160	7/02/95		U.A.	M	Ad	780		1	1							R
1161	7/02/95		U.A.	F	<1	660		1	1							
1162	7/02/95		U.A.	M	<1	740		1	1							
1177	11/02/95		U.A.	M	<1	730	1		1				1		1	
1185	5/02/95	494	Al.To.	F	Ad	700	1			1						
1186	5/02/95	514	Al.To.	M	Ad	550		1								P

4.1. ANAMNÈSE

La carcasse d'un mammifère marin mort a été découverte sur la plage de Koksijde, le 16 juin 1992. Le cadavre a été transporté à l'Institut Royal des Sciences Naturelles de Belgique où l'examen nécropsique a été pratiqué le 17 juin selon le protocole d'autopsie des petits cétacés de l'*European Cetacean Society*.

Les résultats des investigations postmortem sont présentés dans le présent rapport.

4.2. PARTICIPANTS

L'autopsie a été réalisée par le Dr. Jauniaux T., département d'Anatomie Pathologique, Faculté de Médecine Vétérinaire (FMV), Université de Liège (ULg);

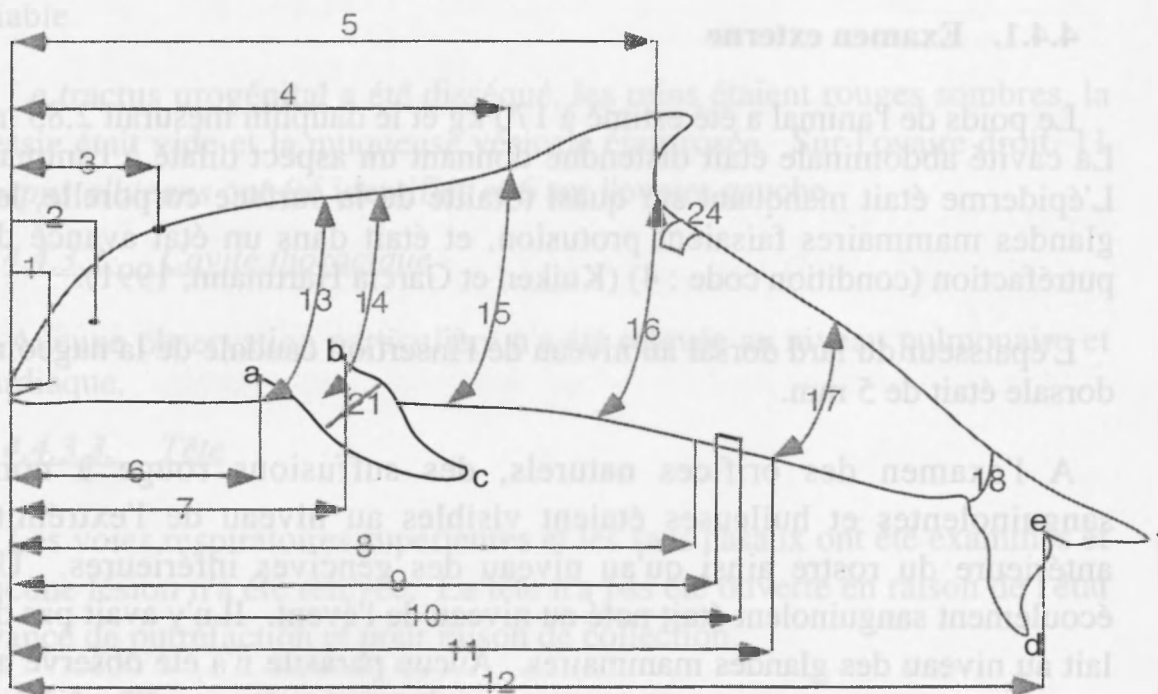
avec la collaboration de:

Mme Gobert S., département d'Océanologie, (ULg);

Mlle Brosens L., département d'Anatomie Pathologique, (FMV, ULg).

4.3. SIGNALEMENT ET PROTOCOLE DE MESURE

Il s'agissait d'un Lagénorhynque à bec blanc (*Lagenorhynchus albirostris*), femelle et adulte. Suite aux altérations *post mortem*., la détermination de l'espèce *Lagenorhynchus albirostris* a été réalisée suite à l'analyse morphométrique du crâne (réalisée à l'Institut Royal des Sciences Naturelles de Belgique). Certaines mesures n'ont pas été relevées suite à la disparition des points de repère.



1: extrémité antérieure-commissure lèvres	23	cm
2: extrémité antérieure-oeil	32	cm
3: extrémité antérieure- évent	36	cm
4: extrémité antérieure-insertion craniale nageoire dorsale	114	cm
5: extrémité antérieure-insertion caudale nageoire dorsale	154	cm
6: extrémité antérieure-insertion craniale nageoire pectorale	47	cm
7: extrémité antérieure-insertion caudale nageoire pectorale	72	cm
8: extrémité antérieure-extrémité craniale fente génitale	168	cm
9: extrémité antérieure-extrémité craniale fente mammaire	-	cm
10: extrémité antérieure-extrémité caudale fente mammaire	-	cm
11: extrémité antérieure-extrémité caudale fente génitale	182	cm
12: longueur totale	275	cm
13: circonférence à l'insertion craniale nageoire pectorale	-	cm
14: circonférence à l'insertion caudale nageoire pectorale	-	cm
15: circonférence à l'insertion craniale nageoire dorsale	-	cm
16: circonférence à l'insertion caudale nageoire dorsale	-	cm
17: circonférence au niveau de extrémité caudale fente	-	cm
18: circonférence à la base de la nageoire caudale	30	cm
19: (a-c) bord cranial de la nageoire pectorale	47	cm
20: (b-c) bord caudal de la nageoire pectorale	32	cm
21: largeur de la nageoire pectorale	15	cm
22: (d-e) pointe droite nageoire caudale-échancrure nageoire	32	cm
23: (e-f) pointe gauche nageoire caudale-échancrure	32	cm
23: (d-f) largeur nageoire caudale	56	cm
24: épaisseur pannicule grassex à l'insertion caudale nageoire dorsale	0,5	cm

4.4. EXAMEN NÉCROPSIQUE

4.4.1. Examen externe

Le poids de l'animal a été estimé à 170 kg et le dauphin mesurait 2,85 m. La cavité abdominale était distendue donnant un aspect dilaté à l'animal. L'épiderme était manquant sur quasi totalité de la surface corporelle, les glandes mammaires faisaient protusion, et était dans un état avancé de putréfaction (condition code : 4) (Kuiken et Garcia Hartmann, 1991).

L'épaisseur du lard dorsal au niveau de l'insertion caudale de la nageoire dorsale était de 5 mm.

A l'examen des orifices naturels, des suffusions rouge à noir, sanguinolentes et huileuses étaient visibles au niveau de l'extrémité antérieure du rostre ainsi qu'au niveau des gencives inférieures. Un écoulement sanguinolent était noté au niveau de l'évent. Il n'y avait pas de lait au niveau des glandes mammaires. Aucun parasite n'a été observé au niveau de la peau ou des orifices.

4.4.2. Examen du tissu sous-cutané, du pannicule graisseux et des muscles

Aucun parasite n'a été observé dans le pannicule graisseux. La tunique musculaire abdominale ainsi que les autres masses musculaires apparaissaient uniformément rouge foncé à noir et luisantes.

4.4.3. Examen interne

4.4.3.1. Cavité abdominale

De manière générale, les viscères étaient luisants, sanguinolents et des gouttes graisseuses perlaient en surface. Lors de manipulation, les organes étaient crépitants, en raison de la présence de gaz.

Les différents compartiments de l'estomac ont été examinés. Il n'y avait aucun contenu dans l'organe. Aucune lésion n'était visible, ni aucun parasite.

Les intestins étaient uniformément distendus par du gaz, la paroi était rouge brique et il n'y avait pas de contenu.

Une rate accessoire mesurant 10 cm sur 4, était uniformément rouge sombre à noir et à l'incision, le tissu, de la même couleur, était de texture friable.

Le tractus urogénital a été disséqué, les reins étaient rouges sombres, la vessie était vide et la muqueuse vésicale était rosée. Sur l'ovaire droit, 11 *corpus albicans* ont été identifiés et 6 sur l'ovaire gauche.

4.4.3.2. Cavité thoracique

Aucune observation particulière n'a été relevée au niveau pulmonaire et cardiaque.

4.4.3.3. Tête

Les voies respiratoires supérieures et les sacs nasaux ont été examinés et aucune lésion n'a été relevée. La tête n'a pas été ouverte en raison de l'état avancé de putréfaction et pour raison de collection.

4.4.4. Diagnostic nécropsique

Les observations sur la peau sont à considérer comme étant des modifications survenues après la mort de l'animal. Il en est de même des altérations des organes internes.

4.5. EXAMENS COMPLÉMENTAIRES

Vu l'état avancé de putréfaction, les prélèvements pour examens histopathologique et bactériologique n'ont pas été effectués.

4.5.1. Toxicologie

Les examens ont été réalisés au département d'Océanologie (ULg) et au Laboratoire d'Ecotoxicologie (VUB).

Rein
Muscle
Graisse
Foie
os

4.5.2. Parasitologie

Aucun parasite n'a été isolé dans les organes examinés.

4.5.3. Collection

4.5.3.1. Institut Royal des Sciences Naturelles de Belgique

squelette.

4.6. DISCUSSION ET CONCLUSIONS

L'animal était maigre et le tube digestif était vide mais, à l'issue de l'examen nécropsique, aucune cause précise de la mort n'a pu être identifiée. Les altérations *post mortem* et la putréfaction avancée du cadavre ont fortement modifié l'aspect des tissus et des organes.

5. RAPPORT D'AUTOPSIE MARSOUIN COMMUN (*PHOCOENA PHOCOENA*) A93/283

5.1. ANAMNÈSE

La carcasse d'un mammifère marin mort a été découvert dans des filets de pêche (by catch) et ramené à Oostende.

L'examen a été réalisé au département d'Anatomie pathologique (FMV, ULg) selon le protocole d'autopsie des petits cétacés émanant de l'*European Cetacean Society* (Kuiken et Garcia Hartmann, 1991).

Les résultats des investigations *post mortem* sont présentés dans le présent rapport.

5.2. PARTICIPANTS

L'autopsie a été réalisée par le Dr. Jauniaux T., département d'Anatomie Pathologique, Faculté de Médecine Vétérinaire (FMV), Université de Liège (ULg);

avec la collaboration de:

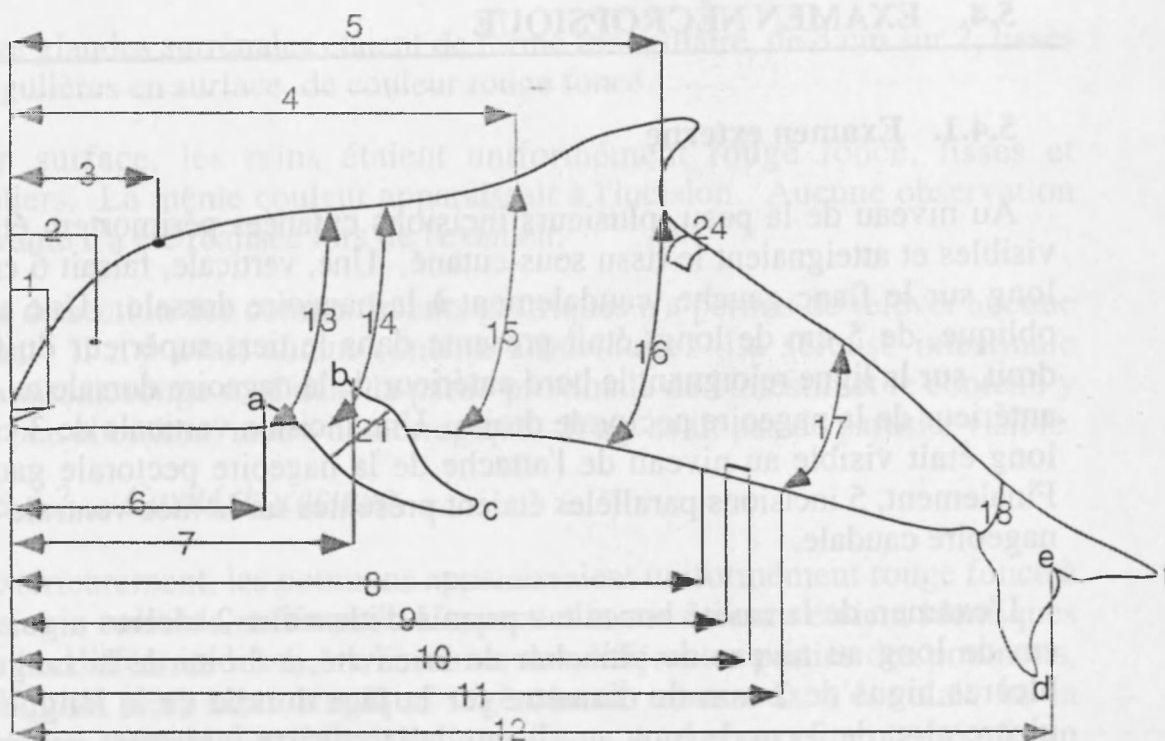
Mr. Tavernier J., Institut Royal des Sciences Naturelles de Belgique.

Mme Gobert S., département d'Océanologie, (ULg);

Mlle Brosens L., département d'Anatomie Pathologique, (FMV, ULg);

5.3. SIGNALEMENT ET PROTOCOLE DE MESURE

Il s'agissait d'un Marsouin commun (*Phocoena phocoena*), mâle, juvénile, de 1,16 mètre de long et pesant 17 kg.



1: extrémité antérieure-commissure lèvres	10	cm
2: extrémité antérieure-oeil	14	cm
3: extrémité antérieure- évent	15	cm
4: extrémité antérieure-insertion craniale nageoire dorsale	50	cm
5: extrémité antérieure-insertion caudale nageoire dorsale	67	cm
6: extrémité antérieure-insertion craniale nageoire pectorale	23	cm
7: extrémité antérieure-insertion caudale nageoire pectorale	31,5	cm
8: extrémité antérieure-extrémité craniale fente génitale	48,5	cm
9: extrémité antérieure-extrémité craniale fente mammaire	-	cm
10: extrémité antérieure-extrémité caudale fente mammaire	-	cm
11: extrémité antérieure-extrémité caudale fente génitale	55,5	cm
12: longueur totale	116	cm
13: circonférence à l'insertion craniale nageoire pectorale	55	cm
14: circonférence à l'insertion caudale nageoire pectorale	63	cm
15: circonférence à l'insertion craniale nageoire dorsale	63	cm
16: circonférence à l'insertion caudale nageoire dorsale	50	cm
17: circonférence au niveau de extrémité caudale fente génitale	53	cm
18: circonférence à la base de la nageoire caudale	16,5	cm
19: (a-c) bord cranial de la nageoire pectorale	21	cm
20: (b-c) bord caudal de la nageoire pectorale	13	cm
21: largeur de la nageoire pectorale (a-b)		cm
22: (d-e) pointe droite nageoire caudale-échancrure nageoire	13	cm
23: (e-f) pointe gauche nageoire caudale-échancrure nageoire	13	cm
24: épaisseur pannicule graisseux à l'insertion caudale nageoire dorsale	1	cm

5.4. EXAMEN NÉCROPSIQUE

5.4.1. Examen externe

Au niveau de la peau, plusieurs incisions cutanées périmortem étaient visibles et atteignaient le tissu sous-cutané. Une, verticale, faisait 6 cm de long sur le flanc gauche, caudalement à la nageoire dorsale. Une autre, oblique, de 5 cm de long, était présente dans le tiers supérieur du flanc droit, sur la ligne rejoignant le bord antérieur de la nageoire dorsale au bord antérieur de la nageoire pectorale droite. Une incision verticale de 3 cm de long était visible au niveau de l'attache de la nageoire pectorale gauche. Finalement, 5 incisions parallèles étaient présentes sur la face ventrale de la nageoire caudale.

L'examen de la cavité buccale a permis d'identifier 2 ulcères aigus de 1 cm de long au niveau de plancher de la cavité, à droite de la langue, 2 ulcères aigus de 2 mm de diamètre sur la face dorsale de la langue et 1 ulcère aigu de 2 cm de long au niveau de la gencive inférieure gauche, le long des dernières dents.

La formule dentaire était la suivante: mâchoire inférieure droite: 20 dents; supérieure droite: 20 dents; inférieure gauche: 20 dents et supérieure gauche: 19 dents.

Aucune observation significative n'a été relevée à l'examen de l'évent, de l'orifice anal et génital.

5.4.2. Examen du tissu sous cutané, du pannicule graisseux et des muscles

L'épaisseur du pannicule de graisse au niveau de l'insertion caudale de la nageoire dorsale était de 10 mm. Il n'y avait aucun parasite dans le pannicule de graisse ou au niveau de l'interface graisse-muscle.

5.4.3. Examen interne

5.4.3.1. Cavité abdominale

Les bords du foie étaient légèrement arrondis et, en surface, il apparaissait uniformément lisse, régulier et rouge clair à rose blanchâtre. A l'incision, le parenchyme était de la même couleur et il n'y avait pas d'écoulement. La consistance et la texture du tissu était diminuée. Aucun parasite n'a été observé.

Les glandes surrénales étaient de forme triangulaire, de 3 cm sur 2, lisses et régulières en surface, de couleur rouge foncé.

En surface, les reins étaient uniformément rouge foncé, lisses et réguliers. La même couleur apparaissait à l'incision. Aucune observation relevante n'a été réalisée lors de l'examen.

La dissection des compartiments gastriques n'a permis de relever aucune lésion. Il n'y avait aucun contenu alimentaire. La séreuse intestinale apparaissait rouge rosé dans la partie proximale de l'intestin et le contenu y était peu abondant, muco-hémorragique. Il n'y avait pas de parasite visible.

5.4.3.2. Cavité thoracique

Extérieurement, les poumons apparaissaient uniformément rouge foncé à noirs, non collabés et luisants. L'aspect et la consistance étaient identiques dans les différents lobes. A l'incision des différentes parties des poumons, un liquide séro-hémorragique légèrement mousseux s'écoulait et la docimasie (test de flottabilité) était positive. Aucun parasite n'a été mis en évidence lors de la dissection des voies respiratoires. Le même liquide légèrement mousseux était présent dans les bronchioles, les bronches et la trachée. Le coeur et les principaux vaisseaux sanguins ont été disséqués et aucune lésion n'a été observée.

5.4.3.3. Tête

Les voies respiratoires supérieures et les sacs nasaux ont été examinés et aucune observation pertinente n'a été réalisée. Pour l'examen du système nerveux central, la tête a été sciée longitudinalement au niveau médian. Il n'y avait aucune lésion macroscopique présente.

5.4.4. Diagnostic nécropsique

Les lésions significatives étaient:

Stomatite aiguë multifocale ulcérate

Congestion passive intestinale

Dégénérescence graisseuse du foie

Oedème et hémorragie pulmonaire

5.5. EXAMENS COMPLÉMENTAIRES

5.5.1. Histopathologie

Les examens ont été réalisés au département d'Anatomie Pathologique (Réf. L93/382), (FMV, ULg).

- ganglions mésentériques
- surrénales gauche et droite
- rate
- foie
- pancréas
- rein
- gonade
- cœur
- poumon
- cerveau

5.5.2. Toxicologie

Les examens ont été réalisés au département d'Océanologie (ULg) et au laboratoire d'Ecotoxicologie (VUB)

- rein
- muscle
- graisse
- foie
- cerveau
- côte

5.5.3. Bactériologie

Les examens ont été réalisés au département de Bactériologie (FMV, ULg).

- écouvillon stérile de l'évent, de l'orifice génital et de l'orifice anal
- anse intestinale

5.5.4. Parasitologie

Aucun parasite n'a été isolé dans les organes examinés.

5.5.5. Collection

5.5.5.1. Département d'Anatomie Pathologique :

- prélèvements histopathologiques

5.5.5.2. Institut Royal des Sciences Naturelles de Belgique :

- squelette

5.6. RÉSULTATS DES EXAMENS COMPLÉMENTAIRES

5.6.1. Histopathologie

De manière générale, l'image microscopique est de mauvaise qualité, vraisemblablement suite à la congélation. Seuls les résultats des investigations réalisées sur les organes présentant des lésions macroscopiques et/ou microscopiques sont présentés dans ce rapport.

5.6.1.1. Poumon

Les espaces alvéolaires et les bronchioles étaient remplis d'un liquide éosinophile, contenant de rares macrophages et des cellules desquamées. Aucune altération n'apparaissait dans le tissu interstitiel. L'aspect du tissu était uniforme sur tout le prélèvement.

Diagnostic: Oedème pulmonaire.

5.6.1.2. Foie

Des vacuoles de taille variable étaient présentes dans les hépatocytes, sans disposition particulière. Aucune autre lésion n'était présente.

Diagnostic: Dégénérescence graisseuse généralisée.

5.6.1.3. Rein

Au niveau du cortex rénal, des vacuoles de tailles variables occupaient le cytoplasme des cellules des tubes. Aucune autre lésion n'était présente.

Diagnostic: Dégénérescence graisseuse généralisée.

5.6.1.4. Peau

Au niveau de l'épiderme, certains kératinocytes étaient vacuolisés. Il n'y avait aucune lésion ni au niveau du derme, ni au niveau de l'interface dermo-épidermique.

5.6.2. Bactériologie

A partir des écouvillons de l'évent, de la fente génitale et de l'anus, une culture de *E. coli* a été obtenue. Aucune bactérie n'a été isolée à partir de l'échantillon intestinal.

5.7. DISCUSSION ET CONCLUSIONS

Il s'agissait d'un marsouin juvénile, en fonction de sa taille, on peut estimer son âge à moins de 1 an.

L'animal était dans un bon état d'embonpoint mais n'avait vraisemblablement pas eu de repas récemment. En effet, l'absence de contenu alimentaire dans le tractus digestif et la dégénérescence graisseuse peuvent être les conséquence d'une anorexie récente.

Les lésions observées au niveau de la peau (macroscopique) ou au niveau du tractus respiratoire (macroscopiques et microscopiques) correspondent à celles décrites chez d'autres cétacés pris dans les filets et seraient la conséquence de l'asphyxie (Garcia Hartmann et al., 1996; Kuiken et al., 1994; Lipscomb, 1996). Les lésions du foie et des reins ne sont pas significatives.

La prise dans les filets est, selon Baker, la première cause de mortalité des marsouins (Baker et Martin, 1992).

5.8. RÉFÉRENCES

- BAKER J.R. ET MARTIN A.R. Causes of mortality and parasite and incidental lesions in harbour porpoises (*Phocoena phocoena*) from British waters. Vet. Rec., 130, 554-558, 1992
- GARCIA HARTMANN M., COUPERUS A.S., ADDINK M.J. The diagnosis of by-catch: preliminary results of research, in: the Netherlands in Proceedings of the second ECS workshop on Cetacean pathology: Diagnosis of by-catch in cetaceans, ECS Newsletter #26 Special issue. 1996
- KUIKEN T. ET GARCIA HARTMANN M. Proceedings of the first ECS workshop on Cetacean pathology: dissection techniques and tissue sampling. ECS Newsletter #17 Special issue. 1991
- GARCIA HARTMANN M., COUPERUS A.S., ADDINK M.J. The diagnosis of by-catch: preliminary results of research, in: the Netherlands in Proceedings of the second ECS workshop on Cetacean pathology: Diagnosis of by-catch in cetaceans, ECS Newsletter #26 Special issue. 1996
- KUIKEN T. ET GARCIA HARTMANN M. Proceedings of the first ECS workshop on Cetacean pathology: dissection techniques and tissue sampling. ECS Newsletter #17 Special issue. 1991
- KUIKEN T., SIMPSON V.R., ALLCHIN C.R., BENNETT P.M., CODD G.A., HARRIS E.A., HOWES G.J., KENNEDY S., KIRKWOOD J.K., LAW R.J., MERRETT N.R. AND PHILLIPS S. Mass mortality of common dolphins (*delphinus delphis*) in south-west England due to incidental capture in fishing gear. Veterinary record 134:81-89.
- LIPSCOMB T.P. Pathologic findings in dolphins known to have died from underwater entrapment, in: Proceedings of the second ECS workshop on Cetacean pathology: Diagnosis of by-catch in cetaceans, ECS Newsletter #26 Special issue. 1996

6.4.1. Cadavre

6. RAPPORT D'AUTOPSIE PHOQUE COMMUN (*PHOCA VITULINA*)

6.3. SIGNALEMENT ET PROTOCOLE D'EXAMEN

Période d'observation

Il s'agit d'un phoque commun (*Phoca vitulina*), mâle adulte, pesant 124 kg et d'une longueur totale de 1,74 m. L'animal portait une blessure (n° 25612), Zoological Society of London.

6.5. EXAMENS COMPLÉMENTAIRES

6.4. EXAMEN NECROSCOPIQUE

Vu l'état de conservation du cadavre, l'examen a été effectué.

6.4.1. Examen externe

6.6. CONCLUSION

La carcasse était dans un état avancé de putréfaction. La tête était complètement décharnée et la peau était manquante à plusieurs endroits. Les cavités abdominales et thoraciques étaient en communication avec l'extérieur et l'intestin était sorti de la cavité abdominale sur une longueur de plus de 1 mètre.

6.1. ANAMNÈSE

Le 28 avril 1993, un phoque a été trouvé mort sur la plage d'Oostduinkerke. Le cadavre a été amené chez Mr. J. Jacques où il a été enlevé par le Dr. Jauniaux.

L'examen nécropsique a été réalisé le 28 avril 1993 au département d'Anatomie Pathologique à la Faculté de Médecine Vétérinaire, Université de Liège.

Les résultats des investigations *post mortem* sont exposés dans le présent rapport.

6.2. PARTICIPANTS

L'autopsie a été réalisée par le Dr. Jauniaux T., département d'Anatomie Pathologique, Faculté de Médecine Vétérinaire (FMV), Université de Liège (ULg).

6.3. SIGNALEMENT ET PROTOCOLE DE MESURE

Il s'agissait d'un phoque commun (*Phoca vitulina*), mâle, adulte, pesant 54 kg et d'une longueur totale de 1,24 m.. L'animal portait une bague (n°25612), Zoological Society of London.

6.4. EXAMEN NÉCROPSIQUE

6.4.1. Examen externe

La carcasse était dans un état avancé de putréfaction. La tête était complètement décharnée et la peau était manquante à plusieurs endroits. Les cavités abdominales et thoraciques étaient en communication avec l'extérieur, et l'intestin était sorti hors de la cavité abdominale sur une longueur de plus de 1 mètre.

6.4.2. Examen interne

6.4.2.1. Cavité abdominale

A l'ouverture de la cavité abdominale, de nombreuses adhérences fibrineuses diffuses étaient présentes entre le péritoine pariétal et les différents organes abdominaux.

Au niveau de l'estomac, un corps étranger (tige métallique de 15 cm de long) était présent et avait perforé la paroi gastrique. Il était composé d'un fil de fer qui d'un côté avait la forme d'un triangle (4 cm) et se prolongeait par une tige (11 cm). La partie triangulaire était dans l'estomac tandis que la partie droite avait traversée l'estomac et l'extrémité libre était implantée dans le mésentère. La paroi gastrique apparaissait congestive, le contenu était muco-hémorragique. On a noté la présence de 5 parasites blancs de 2 mm sur 2 cm ainsi que d'un parasite rouge de 5 mm sur 2 cm. La paroi intestinale était congestive et le contenu était hémorragique. Les ganglions mésentériques étaient hypertrophiés et congestifs.

6.4.3. Diagnostic nécropsique

Les lésions significatives étaient:

Gastro-entérite hémorragique aiguë
Péritonite fibrineuse aiguë.

L'animal est mort suite à la perforation de l'estomac et de la péritonite qui a suivi.

6.5. EXAMENS COMPLÉMENTAIRES

Vu l'état avancé de putréfaction du cadavre, aucun prélèvement n'a été effectué.

6.6. CONCLUSIONS

L'animal est mort suite à la perforation de l'estomac et de la péritonite qui a suivi. La pièce métallique est une composante de ligne de pêche, servant à éloigner les lignes les unes des autres.

7. RAPPORT D'AUTOPSIE LAGÉNORHYNQUE À BEC BLANC (*LAGENORHYNCHUS ALBIROSTRIS*) A94/350

7.1. ANAMNÈSE

Un dauphin a été pris dans des filets de pêche (by catch) à 8 miles nautiques au large de Blankenberghe (long: 51°26'40"; lat: 03°01'00'), le 29 décembre 1993.

L'examen a été réalisé le 4 janvier 1994 au département d'Anatomie pathologique (FMV, ULg) selon le protocole d'autopsie des petits cétacés émanant de l'*European Cetacean Society* (Kuiken et Garcia Hartmann, 1991).

Les résultats des investigations *post mortem* sont présentés dans le présent rapport.

7.2. PARTICIPANTS

L'autopsie a été réalisée par le Dr. Jauniaux T., département d'Anatomie Pathologique, Faculté de Médecine Vétérinaire (FMV), Université de Liège (ULg);

avec la collaboration de:

Mr. Jacques, Unité de Gestion du Modèle Mathématique de la Mer du Nord.

Mr. Roggeman W. et Mr. Tavernier J., Institut Royal des Sciences Naturelles de Belgique.

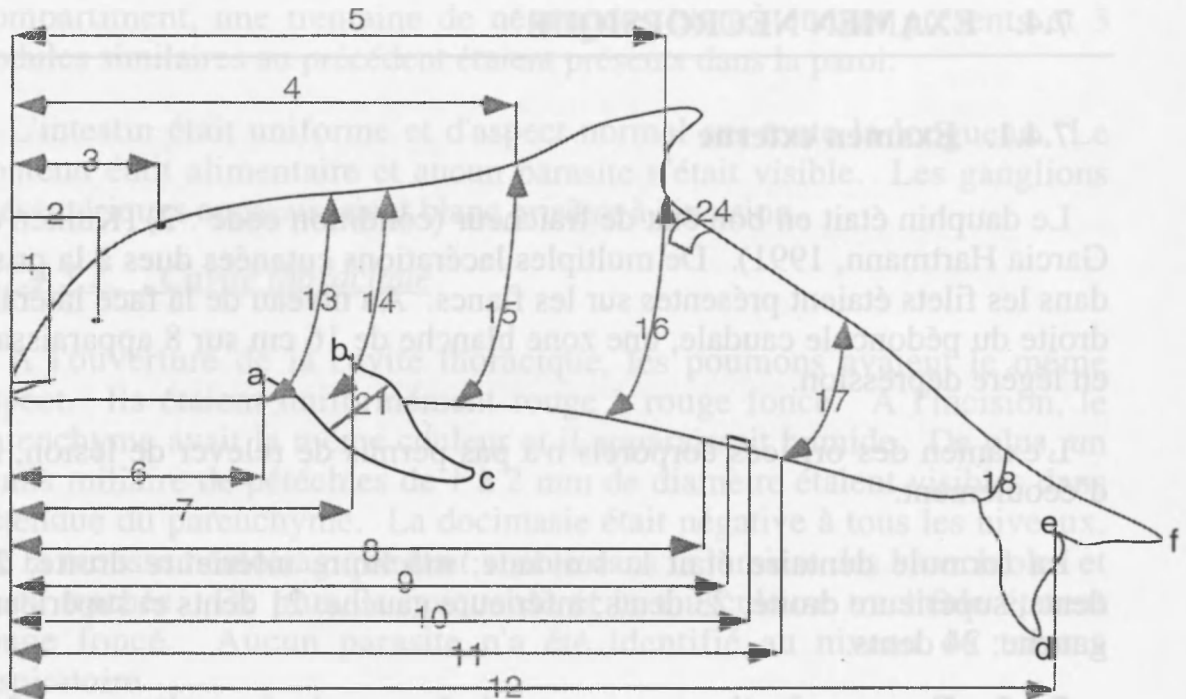
Prof. Joiris C., accompagnés d'étudiants, laboratoire d'Ecotoxicologie, VUB;

Mme Gobert S., département d'Océanologie, (ULg);

Mlle Brosens L., département d'Anatomie Pathologique, (FMV, ULg);

7.3. SIGNALEMENT ET PROTOCOLE DE MESURE

Il s'agissait d'un Lagénorhynque à bec blanc (*Lagenorhynchus albirostris*), mâle, adulte, de 245 cm et d'un poids estimé à 190 kg.



1: extrémité antérieure-commissure lèvres	25	cm
2: extrémité antérieure-oeil	-	cm
3: extrémité antérieure- évent	26	cm
4: extrémité antérieure-insertion craniale nageoire dorsale	94	cm
5: extrémité antérieure-insertion caudale nageoire dorsale	146	cm
6: extrémité antérieure-insertion craniale nageoire pectorale	40	cm
7: extrémité antérieure-insertion caudale nageoire pectorale	55,5	cm
8: extrémité antérieure-extrémité craniale fente génitale	127	cm
9: extrémité antérieure-extrémité craniale fente mammaire	-	cm
10: extrémité antérieure-extrémité caudale fente mammaire	-	cm
11: extrémité antérieure-extrémité caudale fente génitale	144	cm
12: longueur totale	245	cm
13: circonférence à l'insertion craniale nageoire pectorale	110	cm
14: circonférence à l'insertion caudale nageoire pectorale	129	cm
15: circonférence à l'insertion craniale nageoire dorsale	150	cm
16: circonférence à l'insertion caudale nageoire dorsale	129	cm
17: circonférence au niveau de extrémité caudale fente génitale	109	cm
18: circonférence à la base de la nageoire caudale	-	cm
19: (a-c) bord cranial de la nageoire pectorale	45,5	cm
20: (b-c) bord caudal de la nageoire pectorale	31	cm
21: largeur de la nageoire pectorale (a-b)	15,5	cm
22: (d-e) pointe droite nageoire caudale-échancrure nageoire	31	cm
23: (e-f) pointe gauche nageoire caudale-échancrure nageoire	34	cm
24: épaisseur pannicule graisseux à l'insertion caudale nageoire dorsale	1,5	cm

7.4. EXAMEN NÉCROPSIQUE

7.4.1. Examen externe

Le dauphin était en bon état de fraîcheur (condition code : 2) (Kuiken et Garcia Hartmann, 1991). De multiples lacérations cutanées dues à la prise dans les filets étaient présentes sur les flancs. Au niveau de la face latérale droite du pédoncule caudale, une zone blanche de 16 cm sur 8 apparaissait en légère dépression.

L'examen des orifices corporels n'a pas permis de relever de lésion, ni d'écoulement.

La formule dentaire était la suivante: mâchoire inférieure droite: 24 dents; supérieure droite: 23 dents; inférieure gauche: 21 dents et supérieure gauche: 24 dents.

7.4.2. Examen du tissu sous cutané, du pannicule graisseux et des muscles

L'épaisseur du pannicule de graisse au niveau de l'insertion caudale de la nageoire dorsale était de 15 mm. Il n'y avait aucun parasite dans le pannicule de graisse ou au niveau de l'interface graisse-muscle.

7.4.3. Examen interne

7.4.3.1. Cavité abdominale

Le foie était d'un volume normal, la couleur était rouge foncé et à l'incision, la consistance était normale. Une dizaine de taches blanches de 2 mm de diamètre était présent sur la capsule à la face viscérale de l'organe. La dissection des voies biliaires n'a pas révélé de parasite.

L'examen du tractus uro-génital n'a rien relevé de significatif.

Dans le premier compartiment gastrique, de nombreux poissons (1,5 kg) étaient dans un état avancé de digestion, aucun poisson frais n'était présent. Un nodule dur à paroi fibreuse, d'environ 1 cm de diamètre, au sommet ulcéré, faisait protusion dans la lumière. Il n'y avait aucun parasite dans ce compartiment. Dans la seconde chambre gastrique, 2 nodules similaires de 1 cm de diamètre étaient visible. Le contenu était de type alimentaire et une cinquantaine de nématode blancs étaient libres dans la cavité. Une dizaine d'ulcères aigus, allongés de 1 à 3 cm de long était disséminé sur l'ensemble de la muqueuse stomacale, au sommet de plis gastriques. La muqueuse était congestive sur toute l'étendue. Dans le troisième

compartiment, une trentaine de nématodes blancs étaient présents et 3 nodules similaires au précédent étaient présents dans la paroi.

L'intestin était uniforme et d'aspect normal sur toute la longueur. Le contenu était alimentaire et aucun parasite n'était visible. Les ganglions mésentériques apparaissaient blanc grisâtre à l'incision.

7.4.3.2. Cavité thoracique

A l'ouverture de la cavité thoracique, les poumons avaient le même aspect. Ils étaient uniformément rouge à rouge foncé. A l'incision, le parenchyme avait la même couleur et il apparaissait humide. De plus, un semis miliare de pétéchies de 1 à 2 mm de diamètre étaient visibles dans l'étendue du parenchyme. La docimasie était négative à tous les niveaux. De la mousse hémorragique était visible dans la lumière des bronchioles et de la trachée. De plus, la muqueuse et la musculature trachéale étaient rouge foncé. Aucun parasite n'a été identifié au niveau du tractus respiratoire.

Une dizaine de pétéchies étaient visibles sous l'épicarde de l'oreillette droite. La dissection du cœur et des principaux troncs vasculaires n'a pas révélé de parasite.

7.4.3.3. Tête

La dissection des sacs aériens n'a pas permis de révéler de lésion.

7.4.4. Diagnostic nécropsique

Les lésions significatives étaient:

Gastrite aiguë multifocale ulcérate et gastrite chronique multifocale nodulaire

Congestion active pulmonaire généralisée

Oedème et hémorragie pulmonaire

7.5. EXAMENS COMPLÉMENTAIRES

7.5.1. Histopathologie

Les examens ont été réalisés au département d'Anatomie Pathologique (Ref L94/323 à L94/353), (FMV, ULg).

ganglions mésentériques

surrénales gauche et droite

rate

foie

pancréas

rein
gonade
coeur
poumon
cerveau
thymus
thyroïde
ulcère et nodule gastrique

7.5.2. Toxicologie

Les examens ont été réalisés au département d'Océanologie (ULg) et au laboratoire d'Ecotoxicologie (VUB)

rein
muscle
graisse
foie
cerveau
côte

7.5.3. Bactériologie

Les examens ont été réalisés au département de Bactériologie (FMV, ULg).

rein
coeur
anse intestinale
poumon

7.5.4. Parasitologie

Les parasites observés dans les compartiments gastriques ont été prélevés et fixés à l'éthanol additionné de glycérine (5%).

7.5.5. Collection

7.5.5.1. Département d'Anatomie Pathologique :

prélèvements histopathologiques

7.5.5.2. Institut Royal des Sciences Naturelles de Belgique :

squelette

7.6. RÉSULTATS DES EXAMENS COMPLÉMENTAIRES

7.6.1. Histopathologie

Seuls les résultats des investigations réalisées sur les organes présentant des lésions macroscopiques et/ou microscopiques sont présentés dans ce rapport.

7.6.1.1. Poumon

Des lésions pulmonaires étaient localisées au niveau du tissu interstitiel et étaient caractérisées par une congestion active généralisée et localement par une infiltration de rares cellules inflammatoires subaiguës (lymphocytes, macrophages et éosinophiles). Dans certaines zones, des globules rouges étaient présents dans la lumière des alvéoles et des bronchioles.

Diagnostic: légère pneumonie interstitielle subaiguë, congestion active généralisée et hémorragie focale.

7.6.1.2. Trachée

La paroi trachéale était congestive et dans la sous muqueuse, une infiltration légère par des cellules inflammatoires à noyau rond était observée.

Diagnostic: légère trachéite subaiguë et congestion active.

7.6.1.3. Estomac

Au niveau de la paroi gastrique, nous avons observé plusieurs nodules. Ils étaient limités par un épithélium gastrique composé de glandes éparses, séparées par des amas de cellules lymphoïdes. Les nodules étaient composés d'une trame conjonctive dense, formée par des fibrocytes et des fibroblastes. Une infiltration massive par des éosinophiles était visible. Des foyers de nécrose apparaissaient au centre des nodules et étaient remplis dans des pyocytes. Aucun parasite n'était associé aux lésions. En dehors des zones nodulaires, la sous muqueuse était infiltrée par des éosinophiles.

Diagnostic: Gastrite évolutive nodulaire et multifocale et gastrite subaiguë diffuse.

7.6.1.4. Surrénale

L'interface corticomédullaire ainsi que la médullaire apparaissaient uniformément congestifs.

Diagnostic: congestion passive

7.6.1.5. Rein

L'ensemble du tissu était congestif sans de localisation particulière.

Diagnostic: congestion passive

7.6.2. Bactériologie

Aucune bactérie significative n'a poussée à partir des échantillons collectés.

7.6.3. Parasitologie

Les parasites collectés dans l'estomac étaient *Anisakis* sp.

7.7. DISCUSSION ET CONCLUSIONS

Les lésions observées au niveau de la peau (macroscopique) ou au niveau du tractus respiratoire -macroscopiques et microscopiques- (congestion active et hémorragie focale) correspondent à celles décrites chez d'autres cétacés pris dans les filets et seraient la conséquence de l'asphyxie (Garcia Hartmann et al., 1996; Kuiken et al., 1994; Lipscomb, 1996). Les lésions de pneumonie interstitielle étaient peu étendues et non spécifique.

7.8. REFERENCES

- GARCIA HARTMANN M., COUPERUS A.S., ADDINK M.J. The diagnosis of by-catch: preliminary results of research, in: the Netherlands in Proceedings of the second ECS workshop on Cetacean pathology: Diagnosis of by-catch in cetaceans, ECS Newsletter #26 Special issue. 1996
- KUIKEN T. ET GARCIA HARTMANN M. Proceedings of the first ECS workshop on Cetacean pathology: dissection techniques and tissue sampling. ECS Newsletter #17 Special issue. 1991
- KUIKEN T., SIMPSON V.R., ALLCHIN C.R., BENNETT P.M., CODD G.A., HARRIS E.A., HOWES G.J., KENNEDY S., KIRKWOOD J.K., LAW R.J., MERRETT N.R. AND PHILLIPS S. Mass mortality of common dolphins (*delphinus delphis*) in south-west England due to incidental capture in fishing gear. Veterinary record 134:81-89.
- LIPSCOMB T.P. Pathologic findings in dolphins known to have died from underwater entrapment, in: Proceedings of the second ECS workshop on Cetacean pathology: Diagnosis of by-catch in cetaceans, ECS Newsletter #26 Special issue. 1996

8.1. ANAMNÈSE

Le 22 février 1994, Mr. Bourgain du NAUSICAA (Boulogne sur Mer) signalait à Mr. Tavernier l'échouage d'un rorqual sur la plage de la commune de Marck (proximité de Calais), France. L'animal a été observé mort le 21 février 1994. Il aurait été accompagné d'un autre rorqual vivant tandis qu'un troisième individu aurait été signalé 5 miles plus au large. La baleine s'est échouée le 22 février pendant la soirée, en position dorsale, perpendiculairement à la mer, à la limite de la marée.

L'examen a été réalisé sur place le 23 février 1994 selon le protocole d'autopsie des petits cétacés émanant de l'*European Cetacean Society* (Kuiken et Garcia Hartmann, 1991).

Les résultats des investigations *post mortem* sont présentés dans le présent rapport.

8.2. PARTICIPANTS

L'autopsie a été réalisée par le Dr. Jauniaux T. et Mlle Brosens L., département d'Anatomie Pathologique, Faculté de Médecine Vétérinaire (FMV), Université de Liège (ULg).

8.3. SIGNALEMENT ET PROTOCOLE DE MESURE

Il s'agissait d'un rorqual commun (*Balaenoptera physalus*), femelle, adulte, de 19 mètre de long.

extrémité antérieure-oeil	4,4	m
extrémité antérieure-extrémité craniale fente génitale	13,6	m
extrémité antérieure-extrémité caudale fente génitale	14,4	m
longueur totale	19	m
largeur de la nageoire pectorale (a-b)	56	cm
épaisseur pannicule graisseux (face latérale)	5	cm

8.4. EXAMEN NÉCROPSIQUE

8.4.1. Examen externe

La carcasse était dans un état de décomposition modérée (condition code: 3) (Kuiken et Garcia Hartmann, 1991). L'examen des orifices corporels n'a pas permis de révéler de lésion. Au niveau de la bouche, un organe viscéral faisait protusion. Il était limité par une muqueuse fortement plissée, blanc rosâtre avec des plages noires.

Aucun parasite externe n'a été révélé lors de l'examen de la peau. De nombreux coups de bec d'oiseaux y étaient observés.

8.4.2. Examen du tissu sous-cutané, du pannicule graisseux et des muscles

L'épaisseur du pannicule de graisse, sur les faces latérales atteignait 5 mm. La tunique musculaire était rouge brique à rouge foncé.

8.4.3. Examen interne

8.4.3.1. Cavité abdominale

L'intestin était distendu par du gaz, la séreuse était uniformément blanc rosâtre avec des zones plus rouge. La muqueuse était rouge verdâtre et des bulles de putréfaction étaient visibles. Il n'y avait pas de contenu alimentaire et aucun parasite n'était visible. Les reins étaient uniformément rouge foncé avec des reflets verdâtres. A l'incision, la consistance était crémeuse. Le foie n'a pas pu être examiné.

8.4.3.2. Cavité thoracique

La cavité thoracique a été ouverte suite à la section partielle d'une côte par la face ventrale droite. Les poumons étaient rouge brique à reflets verdâtres. La consistance était caoutchouteuse et l'organe crépitait à la manipulation..

8.4.4. Diagnostic nécropsique

L'ensemble des observations relevées lors de l'examen nécropsique sont à considérer comme étant des altérations *post-mortem*.

8.5. EXAMENS COMPLÉMENTAIRES

8.5.1. Histopathologie

Les examens ont été réalisés au département d'Anatomie Pathologique, (FMV, ULg)

peau

organe viscéral faisant protusion en bouche

8.5.2. Toxicologie

Les examens ont été réalisés au département d'Océanologie (ULg) et au laboratoire d'Ecotoxicologie (VUB)

muscle

graisse

8.5.3. Génétique

L'examen a été confié au département de Génétique (FMV, ULg).

peau

8.5.4. Collection

8.5.4.1. Département d'Anatomie Pathologique :

prélèvements histopathologiques, os, fanon.

8.6. RÉSULTATS DES EXAMENS COMPLÉMENTAIRES

8.6.1. Histopathologie

Les tissus étaient complètement histolysés, rendant l'interprétation microscopique impossible.

8.7. DISCUSSION ET CONCLUSIONS

L'animal avait été observé mort avant son échouage et la couche de lard était réduite. On peut conclure qu'un processus morbide prolongé a provoqué la mort de l'animal. Ce processus est indéterminé, vu l'état de putréfaction de l'animal.

9. RAPPORT D'AUTOPSIE PHOQUE COMMUN (*PHOCA VITULINA*) A94/946

9.4.1. Cavité thoracique

A l'ouverture de la cavité thoracique, les poumons avaient le même aspect. Ils étaient uniformément rouges à rouge foncé. A l'incision, le parenchyme avait la même couleur et il apparaissait humide. La documentation était négative à tous les niveaux. De la mousse hémorragique était visible

9.1. ANAMNÈSE

Un phoque a été pris dans des filets de pêche et conservé congelé jusqu'au moment de l'autopsie. L'examen nécropsique a été réalisé le 20 mai 1994 au département d'Anatomie Pathologique à la Faculté de Médecine Vétérinaire, Université de Liège.

Les résultats des investigations *post mortem* sont exposés dans le présent rapport.

9.2. PARTICIPANTS

L'autopsie a été réalisée par le Dr. Jauniaux T., département d'Anatomie Pathologique, Faculté de Médecine Vétérinaire (FMV), Université de Liège (ULg).

9.3. SIGNALEMENT

Il s'agissait d'un phoque commun (*Phoca vitulina*), femelle, juvénile, pesant 17 kg et d'une longueur totale de 96 cm..

9.4. EXAMEN NÉCROPSIQUE

9.4.1. Examen externe, du tissu sous-cutané, du pannicule graisseux et des muscles

Aucune lésion n'était visible à l'examen du pelage, du tissu sous-cutané, du pannicule graisseux et des muscles. L'épaisseur du pannicule de graisse, au niveau dorsal et ventral atteignait 29 mm

9.4.2. Examen interne

Les seules lésions significatives étaient situées au niveau du tractus respiratoire.

9.4.2.1. Cavité thoracique

A l'ouverture de la cavité thoracique, les poumons avaient le même aspect. Ils étaient uniformément rouge à rouge foncé. A l'incision, le parenchyme avait la même couleur et il apparaissait humide. La docimasie était négative à tous les niveaux. De la mousse hémorragique était visible

dans la lumière des bronchioles et de la trachée. Aucun parasite n'a été identifié au niveau du tractus respiratoire.

9.4.3. Diagnostic nécropsique

Les lésions significatives étaient:

Congestion active pulmonaire généralisée

Oedème et hémorragie pulmonaire

9.5. EXAMENS COMPLÉMENTAIRES

9.5.1. Histopathologie

Les examens ont été réalisés au département d'Anatomie Pathologique, (FMV, ULg).

ganglions mésentériques

rate

foie

pancréas

rein

gonade

coeur

poumon

9.5.2. Toxicologie

Les examens ont été réalisés au département d'Océanologie (ULg) et au laboratoire d'Ecotoxicologie (VUB)

rein

muscle

graisse

foie

9.5.3. Bactériologie

Les examens ont été réalisés au département de Bactériologie (FMV, ULg).

anse intestinale

poumon

9.6. RESULTATS

9.6.1. Histopathologie

De manière générale, l'image microscopique est de mauvaise qualité, vraisemblablement suite à la congélation. Seuls les résultats des investigations réalisées sur les organes présentant des lésions macroscopiques et/ou microscopiques sont présentés dans ce rapport.

9.6.1.1. Poumon

Un liquide éosinophile, contenant quelques macrophages et des cellules desquamées étaient présents dans les espaces alvéolaires et les bronchioles. Localement, des globules rouges étaient également présents dans la lumière des alvéoles. Aucune altération n'apparaissait dans le tissu interstitiel. L'aspect du tissu était uniforme sur tout le prélèvement.

Diagnostic: Oedème pulmonaire.

Dans les autres tissus, aucune altération majeure n'apparaissait.

9.6.2. Bactériologie

A partir de l'échantillon d'intestin, une culture de *E. coli* a été obtenue. Aucune bactérie n'a été isolée à partir de l'échantillon pulmonaire.

9.7. CONCLUSIONS

Les lésions observées au niveau du tractus respiratoire (macroscopiques et microscopiques) correspondent à celles décrites chez d'autres mammifères marins pris dans les filets et seraient la conséquence de l'asphyxie.

9.7.1. Cavité thoracique

A l'ouverture de la cavité thoracique, les poumons avaient le même aspect. Ils étaient uniformément rouges à rouge foncé. A l'incision, le parenchyme avait la même couleur et il apparaissait humide. La dissection était négative à tous les niveaux. De la mousse hémorragique était visible

10. POSTMORTEM INVESTIGATIONS ON SPERM WHALES *PHYSETER MACROCEPHALUS* STRANDED ON THE COASTS OF BELGIUM AND THE NETHERLANDS DURING THE 1994-1995 WINTER AND A HYPOTHESIS ON THE CAUSE OF THE STRANDING

Abundance of food in the alimentary tract, evidence of weight loss and blubber thickness reduction were compatible with an extended presence of the sperm whales in the North Sea, where adequate food is not available. This led to progressive weakness, predisposing the animals to secondary viral diseases. Finally, the coastal configuration of the southern North Sea makes it a trap for sperm whales which have entered the area during their wanderings.

Key words: sperm whale, *Physeter macrocephalus*, pathology, mass strandings, ulcerative integument lesions, poor body condition, North Sea.

Introduction

Strandings of whales and dolphins, and particularly mass strandings, have always intrigued people and, in recent years, have been reasons for concern. A mass stranding of cetaceans has been defined as an event where two or more animals die at roughly the same place and

9.6. RESULTATS

Postmortem investigations on sperm whales Physeter macrocephalus stranded on the coasts of Belgium and the Netherlands during the 1994-1995 winter and a hypothesis on the cause of the strandings

Thierry Jauniaux¹, Laurence Brosens¹, Eric Jacquinet¹, Denis Lambrigts¹, Marjan Addink², Chris Smeenk², Freddy Coignoul¹

¹ Department of Pathology, Veterinary College, University of Liege, Sart Tilman B43, 4000 Liege, Belgium

² National Museum of Natural History, P.O. Box 9517, 2300 RA Leiden, the Netherlands

Address for proofs:

Department of Pathology, Veterinary College, University of Liege, Sart Tilman B43, 4000 Liege, Belgium

9.6.2. Bactériologie

A partir de l'échantillon d'intestin, une culture de *E. coli* a été obtenue. Aucune bactérie n'a été isolée à partir de l'échantillon pulmonaire.

9.7. CONCLUSIONS

Les lésions observées au niveau du tractus respiratoire (macroscopiques et microscopiques) correspondent à celles décrites chez d'autres mammifères marins pris dans les filets et seraient la conséquence de l'asphyxie.

ABSTRACT: On November 18, 1994, four sperm whales Physeter macrocephalus were stranded along the Belgian coast, and on January 12, 1995, three sperm whales became stranded on the Dutch coast. Necropsies and tissue samplings were carried out following a standardized procedure about 24 hrs after death. Significant lesions were round and linear skin scars, ventral skin abrasions, acute skin ulcers, acute ulcerative stomatitides, acute to chronic external otitides, and visceral passive congestion. In addition, sperm whales appeared debilitated (severe weight deficit, blubber thickness reduction, and absence of abdominal fat) and intestinal tracts were almost empty.

Three sets of lesions and their possible relation with the stranding were studied: (1) The various cutaneous scars observed on the seven whales appeared to have no relation with the stranding; (2) The poor body conditions and acute integument ulcerative lesions were present before the stranding, the former being older than the latter. Histopathological examinations suggested viral etiology for the integument lesions, but no viral particles were observed by electron microscopy and the presence of morbillivirus antigen was not demonstrated by the immunoperoxidase technique; (3) Ventral skin abrasions and visceral passive congestion were caused by the strandings.

Absence of food in the alimentary tracts, evidence of weight loss and blubber thickness reduction were compatible with an extended presence of the sperm whales in the North Sea, where adequate food is not available. This led to progressive weakness, predisposing the animals to secondary viral diseases. Finally, the coastal configuration of the southern North Sea makes it a trap for sperm whales which have entered the area during their wanderings.

Key words: sperm whale, Physeter macrocephalus, pathology, mass strandings, ulcerative integument lesions, poor body condition, North Sea.

Introduction

Strandings of whales and dolphins, and particularly mass strandings, have always intrigued people and, in recent years, have been reasons for concern. A mass stranding of cetaceans has been defined as an event where two or more animals run ashore alive at roughly the same place and

time (Geraci and Lounsbury, 1993). Walsh et al. (1990) emphasize that strandings must have occurred from the time cetaceans are present in the oceans. Many theories have been put forward to explain the phenomenon of mass strandings. In most cases, these cannot be attributed to a single cause, but are the result of a complex interaction of physical and biological factors such as ocean currents, tides and coastal configuration, the animals' migratory and social behavior, food availability, echolocation or orientation failure, and long-standing diseases having debilitating effects (Cordes, 1982; Walsh et al., 1990; Geraci and Lounsbury, 1993).

Several mass strandings of sperm whales Physeter macrocephalus, the largest of toothed whales (Odontoceti), occurred in the North Sea during the end of 1994 and the beginning of 1995 (Figure 1). Sperm whales are highly pelagic animals and are normally restricted to deep oceanic waters. Their main food is mesopelagic squid, which is caught at depths of up to 1000 m, occasionally even more (Rice, 1989). Sperm whales live in groups which often show a strong social cohesion. Females and calves remain on the breeding grounds in warm to warm-temperate waters. Males leave the female herds when reaching puberty, and adult males perform long-distance migrations far into higher latitudes (Best, 1979; Rice, 1989). In the northeast Atlantic Ocean, sperm whale bulls are often observed west of the British Isles and off Norway (Evans, 1991; Berrow et al., 1993). They avoid shallow waters and do not normally enter the North Sea, where physical and ecological conditions are totally unsuitable (Smeenk and Addink, 1993; Evans, 1991). Most sperm whale strandings in Europe are of single animals and usually occur on the Atlantic coast (Camphuysen, 1995; Berrow et al., 1993). Mass strandings, however, do occur and the great majority of those have been reported from the southern North Sea. This area is well outside the species' normal range and its coastline is characterized by intricate systems of sandbanks, mudflats, sandy islands and estuaries (Smeenk and Addink, 1993).

Few reports on pathology of sperm whales are available and these pertain to animals killed in commercial whaling operations (Cockrill, 1960a; Cockrill, 1960b; Uys and Best, 1966; Lambertsen et al., 1987; Lambertsen and Kohn, 1987). Data on pathology of sperm whales from mass strandings are virtually absent. Obviously, handling such animals on the beach and carrying out an adequate necropsy are extremely difficult, and require well coordinated teams including veterinary pathologists, and heavy equipment. In addition, necropsies should be done on fresh carcasses, since postmortem decay soon affects the quality of tissues and

hence pathological findings. Nevertheless, accurate descriptions of lesions as well as attempts to determine their origin are prerequisites to evaluate the causes of death and the background to the stranding.

This paper describes postmortem observations on seven sperm whales stranded along the Belgian and Dutch coasts during the 1994-1995 winter. An attempt has been made to determine the causes of the animals' stranding and death.

Materials and methods

On November 18, 1994, early morning, three beached sperm whales were discovered dead at Koksijde (51°08'N, 02°39'E), a city on the Belgian coast. Stranding was considered to have occurred earlier the same day. Later, a fourth sperm whale, probably from the same group, was found dead in shallow waters, near the beach of the city of Nieuwpoort (51°09'N, 02°43'E), 10 km east from the first stranding area. It was dragged ashore later the same day.

On January 12, 1995, three sperm whales were found alive on the beach of Scheveningen (52°05'N, 04°15'E), on the Dutch coast. They died 4 hrs after their discovery.

With the exception of the animal stranded in Nieuwpoort which was severely decayed, all whales were necropsied and sampled about 24 hrs after death. A standardized procedure derived from the protocol for necropsy on small cetaceans (Kuiken and García Hartmann, 1991) was used on each carcass. Body measurements were taken and blubber thickness was measured at the caudal insertion of the dorsal fin. Samples of various organs and lesions were collected for histopathological examination and fixed in 10% buffered formalin. They were embedded in paraffin and 5 µm sections were stained with hematoxylin and eosin (H & E) stain. Sections of skin and oral mucosa were stained with Feulgen stain for evidence of nucleic acid and sections of ear canal were stained with periodic acid Schiff (PAS) for fungi. Selected sections were stained by an immunoperoxidase technique for morbillivirus antigen detection using monoclonal antibody clone PDV 1.3 (Kennedy et al., 1991; Trudgett et al., 1991; Domingo et al., 1992). For electron microscopy, selected formalin-fixed tissues were transferred to 2.5% glutaraldehyde in phosphate buffer, rinsed, post-fixed with osmium tetroxide, and embedded in epoxy resin.

Intestinal contents were aseptically collected for bacteriological examination by culture on blood agar and Gassner agar and incubated

overnight in aerobic and anaerobic condition. In addition, blowhole and external ear duct swabs were sampled on two "Belgian" and on one of the "Dutch" sperm whales respectively. For parasitology, intestinal contents were sampled, parasites were collected and preserved in 70% ethanol before identification.

The sperm whales stranded along the Belgian coast were weighed at the process plant at the time of carcass disposal. Weight was corrected for body fluid loss during necropsy and transport (Lockyer, 1991) and a predictive formula of normal weight was used from measured length (Lockyer, 1991).

Teeth were collected and forwarded to Dr. Lockyer (Sea Mammal Research Unit, Cambridge) for age determination by counting the growth layer groups.

Results

All seven animals examined were adult males, about 15 meters long; the one found near Nieuwpoort was 18 meters long (Table 1). Blubber thickness was about 16 cm in "Belgian" sperm whales, less than 12 cm in "Dutch" animals. Age determination (Table 1) revealed that the animal of Nieuwpoort, the largest, was over 29 years old. Some teeth were worn so that the age could not be precisely determined.

Body mass at necropsy, corrected and estimated weights are given in Table 2. The whale stranded at Nieuwpoort weighed more than 34 ton. Lesions observed on each animal, listed in Table 3, are described below.

Necropsy

Several parallel linear white scars (15-25 cm in length and 1 cm in width) and several starry white spotty scars were observed on the heads of all seven animals. Slightly hemorrhagic skin ulcerations were also present on the lower abdomen, on the midline and laterally, around the genital area and on the tail of the animals of Koksijde and Scheveningen.

Unusual lesions on two of the "Belgian" sperm whales were three to four acute ulcers on the midline of the hard palate (Figure 2). Those lesions were round to oval with irregular edges, 2 to 10 cm in length and 4 cm in width. They were red-brown, with hemorrhagic fluid oozing from the lesions, and some ulcers were covered by fibrin. Similar lesions, up to 30 cm long, were observed on the three "Dutch" animals (Figure 3). Round to oval ulcers, 4-5 cm in diameter, with raised, irregular, whitish edges, were

present on the dorsal and lateral sides of the tail stock of one "Belgian" sperm whale. Round and white erosions (2 to 3 cm in diameter) with slightly raised and rough edges were observed on the head of one "Dutch" animal (Figure 4). Lesions had slightly depressed centers and were limited by a dark gray outline, 2 cm wide. Of one "Belgian" and the three "Dutch" sperm whales, external ear was examined. The ear duct was round to oval, 9 to 11 cm long, about 15 mm in diameter, and contained solid debris resembling skin fragments. Transverse sections of the wall indicated an irregular thickness, 2 to 6 mm, with a red margin in the deeper layer. The duct was covered by corrugated and folded white epithelium. On two "Dutch" animals, acute ulcerative areas (1 to 4 cm long) were located in the outer third of the external ear duct (Figure 5).

A longitudinal skin slit, 34 cm long, with slightly raised edges forming labia, was found on the upper left side of the rostrum, 35 cm behind the cranial edge of the head of one "Belgian" animal. The bottom of the fold communicated with a blind oval duct, 30 cm deep, covered with skin.

White nodules, 1 cm in diameter with a 2-3 mm thick wall and yellowish, translucent centers, were found in the blubber of four whales.

Observations of bodily cavities were similar in all animals, the main lesion being a generalized visceral passive congestion. Muscle layers of the abdominal wall were evenly dark red to black. Livers were entirely dark red, almost black, with rounded edges. Renal cortices were dark red, medullae were brick-red. The omentum and the serosal surface of the intestine were severely congested, with prominent blood vessels, most segments being evenly brick- to dark red. Gas bubbles were present on the mucosal surface, indicating early putrefaction. Several dozens of nematodes were observed in the gastric lumen of five animals (Table 3). In two sperm whales, dozens of flat hematomas were spread on various segments of the intestinal serosa, bleeding upon incision. In one whale, dozens of white nodules, 1 cm in diameter, were adherent to the serosal surface of various intestinal segments. Gastric and intestinal lumens were almost empty except for few cephalopod beaks between the gastric folds of the "Belgian" sperm whales. There was no abdominal fat. Lungs were evenly pinkish red without foam or blood on the cutting edge in one "Belgian" sperm whale while, in "Dutch" animals, they were dark red, with bloody fluid oozing from tissue at sectioning. The tongue base was observed in one case (Table 3). In the tonsillar area, near the base of the tongue, the oral mucosa had a purplish-red area, 2 cm in diameter. At sectioning, the oral epithelium invaginated to form a blind duct, 3 cm deep

and 1 cm in diameter with congestive wall and several brick- to dark red nodules of 8 to 10 mm were observed in the wall. At the level of the tonsillar duct opening, 3 round acute ulcers, 1 cm in diameter, were observed.

Complementary investigations

Under the microscope, acute ulcerative lesions in the mouth were diagnosed as acute to subacute ulcerative stomatitis. The skin ulceration observed on the tail stock of a "Belgian" animal was ulcerative subacute dermo-epidermitis. A skin lesion on the head of one "Dutch" sperm whale was characterized by marked intracellular edema and nucleus displacement of stratum intermedium cells, with some areas of mild acute dermatitis. Ballooning degeneration of epidermal cells and few eosinophilic intracytoplasmic inclusion bodies (weakly Feulgen positive) were present at the edges of skin and oral lesions. Ear lesions were similar in both groups and were diagnosed as severe diffuse ulcerative subacute to chronic external otitis. No fungus was detected with PAS stain. The tonsil lesion was diagnosed as an acute tonsillitis, characterized by a massive, diffuse infiltrate of neutrophils and pyknotic cells in tonsillar crypts.

Blubber and subserosal nodules were encapsulated cestodes. Postmortem changes in other tissues were severe, precluding any valid microscopic evaluation. Sections of skin, hard palate, tonsil and ear duct were tested for morbillivirus and were all negative.

Electron microscopy investigations were carried out on hard palate ulcers. Keratinocytes in basal layers were severely vacuolated, nuclei were large and pale. In more superficial layers, intracellular edema was prominent. In less modified cells, cytoplasm was rich in polyribosomes. No viral particles were observed.

Bacteria isolated from intestinal contents were Escherichia coli, Enterobacter aerogenes, Clostridium perfringens, Proteus sp., and Bacillus sp., from blowhole were Escherichia coli, and from external ear duct were Staphylococcus sp. and Clostridium perfringens.

Round worms collected in the stomach were Anisakis sp..

Discussion

Three groups of lesions were identified in the sperm whales stranded on the Belgian and Dutch coasts. In the first group were various chronic skin lesions. Round scars were likely to be impressions by squid tentacles and

longitudinal parallel scars on the head resulted from fights between males (Evans, 1993). Both types of lesions are normal findings in adult male sperm whales. The slit communicating with a blind duct observed on the head of one "Belgian" sperm whale was considered as being a vestigial blowhole. Rare cases of sperm whales with 2 distinct blowholes have been reported (Milinkovitch, 1995). This first group of findings were without relation with the stranding.

A second group of lesions included various integument ulcerations. Oral and skin ulcers were suggestive of a viral infection (Yager and Scott, 1993) and electron microscopy investigations revealed that cytoplasm was rich in polyribosomes indicating active protein synthesis. However, no viral particles were seen and morbillivirus antigen was not demonstrated in tissues. It is likely that postmortem autolysis can prevent detection of antigens and hamper the diagnosis of viral disease such as morbillivirus infection (Lipscomb et al., 1994b; Krafft et al., 1995). Ulcerative or erosive stomatitides have been described for beluga whales (Delphinapterus leucas) (De Guise et al., 1995), for distemper-infected Atlantic bottlenose dolphins (Tursiops truncatus) (Lipscomb et al., 1994a) and for distemper-infected striped dolphins (Stenella coeruleoalba) (Domingo et al., 1992; Duignan et al., 1992; Domingo et al., 1995). According to Domingo et al. (1992), these lesions were attributable to secondary opportunistic agents or to infections by calicivirus, herpesvirus or picornavirus. Tonsillitis occurs in various viral infectious diseases (Barker et al., 1993) and in distemper-infected dolphins, morbillivirus antigen has been demonstrated in tonsillar tissue (Domingo et al., 1992). In sperm whales, tonsillar tissue has been described as crypts, located at the base of the tongue (Uys and Best, 1966). Macroscopic and microscopic descriptions of skin erosions and ulcers ("Belgian" sperm whale tail stock and "Dutch" animal head) are similar to those given for poxvirus and herpesvirus infections in wild cetaceans (Baker, 1992b; Baker, 1992a; Baker and Martin, 1992). Both viral infections have been described as occurring in stressed cetaceans, or under poor environmental conditions (Geraci et al., 1979; Martineau et al., 1988).

Ulcerative subacute to chronic external otitis was observed in the "Belgian" and "Dutch" sperm whales. To the best of our knowledge, similar lesions in cetaceans have not been described before. Pseudomonas and Malassezia yeasts are associated with ulcerative chronic otitis in domestic animals (Wilcock, 1993), but no significant bacteria were isolated and no fungus was seen in surface keratin or in ear canal debris of

the stranded sperm whales. The potential extension of such lesions to the middle and inner ear has been reported for domestic animals. In those species, progression through the eighth cranial nerve is frequent and can lead to meningitis and encephalitis (Wilcock, 1993). In cetaceans, lesions in the eighth cranial nerve have been suspected to lead to echolocative and vestibular dysfunctions leading to mass strandings (Morimitsu et al., 1986; Morimitsu et al., 1987). Unfortunately, there was no possibility to investigate a possible extension of the lesions in the skull of these sperm whales.

In addition to integument lesions, the stranded sperm whales were in poor body condition, as is indicated by their low weight and reduced blubber layers as compared with data from healthy animals caught during commercial whaling operations. In particular, 2 animals had a severe weight deficit in comparison to their predicted weight. Blubber thickness in the "Dutch" sperm whales was lower than values reported by Lockyer (1991) for the same body region. Weight loss and blubber thickness reduction suggested a poor nutritional state and a chronic debilitating process. A poor body condition and absence of food in the alimentary tract are frequent findings in stranded cetaceans (Cordes, 1982; Domingo et al., 1992).

This second group of lesions (integument ulcers and poor body condition) were present before the strandings and may have played a role in the accidents. It is likely that viral infections, possibly responsible for ulcerative lesions, accelerated the debilitation process, but they are not to be considered as being themselves responsible for the strandings.

The third group of lesions included slightly hemorrhagic skin erosions on the lower abdomens and on the flukes. They were mechanical abrasions due to the rubbing of the animals on the sand during agony. They are frequently reported for stranded whales (Geraci and Lounsbury, 1993; Needham, 1993). As these lesions were perimortem, it is likely that the "Belgian" sperm whales were stranded alive. This hypothesis is supported by the fact that similar erosions were not observed on the animal that died at sea.

Passive congestion of liver and kidneys, segmental congestion of the intestine and disseminated hemorrhages of the intestinal serosa as well as passive lung congestion confirmed an acute circulatory disturbance as the cause of death. The most likely process appeared to be cardio-vascular failure which could lead to shock (Cotran et al., 1994). The shock process is one of the more frequent consequences of marine mammals stranding

(Geraci and Lounsbury, 1993; Needham, 1993). Thus, this third group of lesions was probably the direct result of the stranding and indicated the most likely cause of death.

Bacteriological and parasitological findings were insignificant.

In conclusion, our observations on pathology, and our - limited - knowledge of sperm whale behavior, and of physical and ecological conditions in the North Sea enable us to venture a hypothesis on the causes of mass strandings of sperm whales in the southern North Sea (Figure 6). The animals stranded on the Belgian and Dutch coasts apparently had not fed for a considerable time (absence of prey remains in the intestinal tracts, reduction of weight and blubber thickness, absence of abdominal fat). Weight loss and blubber thickness reduction were chronic processes, which had advanced further in the Dutch animals, stranded nearly two months after the Belgian ones. All other lesions were acute to subacute. It is possible that debilitation, occurring first, had made the animals predisposed to secondary viral infections.

Sperm whales most probably enter the North Sea on their way south from North Atlantic waters. This would be consistent with the known distribution area of sperm whale bulls off Scotland and Norway, and their predominantly southward migration during fall or early winter. It is not known what may cause some sperm whales to take a route too far to the east, which leads them straight into the North Sea. That they may do so, is corroborated by the stomach contents of the two sperm whales stranded early November 1994 in the Dutch and German Wadden Sea (Figure 1). These consisted of large quantities of squid beaks of species occurring in North Atlantic waters, north of the North Sea (Lick, in press; Clarke, in press). Although the Northern North Sea is generally over 100 m deep, it becomes progressively shallower further south. The southern part is funnel-shaped and less than 40 m deep. The configuration of its coastlines is complex, with numerous sandbanks, estuaries and treacherous differences in tides. This area must be totally unfamiliar to deep-diving oceanic animals like sperm whales. Debilitated animals which have roamed through the North Sea for some time, will be particularly prone to confusion and may eventually become grounded or trapped by a falling tide. Social cohesion will keep the animals together, and a mass stranding is the result. By its geography and topography, the North Sea is to be regarded as a potential trap for sperm whales, and weakened animals will have very little chance to escape from this "cul-de-sac".

Acknowledgments

The authors acknowledge T. Jacques, J. Tavernier, the Ceto-Club students and all the people who helped us on the beaches of Koksijde, Nieuwpoort and Scheveningen. The authors thank A. Trudgett for providing the monoclonal antibody to the phocine distemper virus, M. Domingo for providing tissues of morbillivirus-infected dolphin, C. Lockyer for age determination and M. Sarlet, R. Nef, G. Charlier and J-Fr. Bradfer for technical assistance. Thanks are also due to M. García-Hartmann for useful comments of the manuscript.

This work was funded by the Impulse Programme in Marine Sciences, supported by the Belgian State - Prime Minister's Service, Science Policy Office (Contract MS/12/033) and by the European Community (NORSPA 90-1/B/002).

Literature cited

- BAKER, J. R. 1992a. Skin disease in wild cetaceans from British waters. *Aquatic Mammals* 18: 27-32.
- BAKER, J. R. 1992b. Causes of mortality and parasites and incidental lesions in dolphins and whales from British waters. *Veterinary Record* 130: 569-572.
- BAKER, J. R. AND A. R. MARTIN. 1992. Causes of mortality and parasites and incidental lesions in harbour porpoises (*Phocoena phocoena*) from British waters. *Veterinary Record* 130: 554-558.
- BARKER, I. K., A. A. VAN DREUMEL, AND J. PALMER. 1993. The alimentary system. In *Pathology of domestic animals*, K. V. F. Jubb, P. C. Kennedy, and N. Palmer (eds.). Academic Press, Orlando, pp. vol.2, 1-318.
- BERROW, S. D., P. G. H. EVANS, AND M. C. SHELDRIK. 1993. An analysis of sperm whale *Physeter macrocephalus* L. stranding and sighting records from Britain and Ireland. *Journal of Zoology* 230: 333-337.
- BEST, P. B. 1979. Social organization in sperm whales, *Physeter macrocephalus*. In *Behavior of marine animals. Current perspectives in research*. Vol. 3: Cetaceans, M. E. Winn and B. L. Olla (eds.). Plenum Press, New York, pp. 227-289.

- CAMPHUYSEN, C. J. 1995. Strandings of Sperm Whales *Physeter macrocephalus* in the NE Atlantic region: a review. Report to the Task Force of the Marine Mammal Action Plan. CSR Report 1996-1, Oosterend, Texel,
- COCKRILL, W. R. 1960a. Pathology of the cetacea a veterinary study on whales-Part2. British Veterinary Journal 116: 179-189.
- COCKRILL, W. R. 1960b. Pathology of the cetacea a veterinary study on whales-Part 1. British Veterinary Journal 116: 133-144.
- CORDES, D. O. 1982. The causes of whales strandings. New Zealand Veterinary Journal 30: 21-24.
- COTRAN, S. R., V. KUMAR, AND S. L. ROBBINS. 1994. Hemodynamic disorders, thrombosis, and shock. In Pathologic basis of diseases , R. S. Cotran, V. Kumar, and S. L. Robbins (eds.). W.B. Saunders company, Philadelphia, pp. 93-121.
- DE GUISE, S., A. LAGACE, P. BELAND, C. GIRARD, AND R. HIGGINS. 1995. Non-neoplastic lesions in beluga whales (*Delphinapterus leucas*) and other marine mammals from the St Lawrence estuary. Journal of Comparative Pathology 112: 257-271.
- DOMINGO, M., J. VISA, M. PUMAROLA, A. J. MARCO, L. FERRER, R. RABANAL, AND S. KENNEDY. 1992. Pathologic and immunocytochemical studies of morbillivirus infection in striped dolphins (*Stenella coeruleoalba*). Veterinary Pathology 29: 1-10.
- DOMINGO, M., M. VILAFRANCA, J. VISA, N. PRATS, A. TRUDGETT, AND I. K. G. VISSER. 1995. Evidence for chronic morbillivirus infection in the Mediterranean striped dolphin (*Stenella coeruleoalba*). Veterinary Microbiology 44: 229-239.
- DUIGNAN, P., J. R. GERACI, J. A. RAGA, AND N. CALZADA. 1992. Pathology of morbillivirus infection in striped dolphins (*Stenella coeruleoalba*) from Valencia and Murcia, Spain. Canadian Journal of Veterinary Research 56: 242-248.
- EVANS, P. G. H. 1991. Whales, dolphins and porpoises: order cetacea. In The handbook of British mammals, G. B. Corbet and S. Harris (eds.). Blackwell Scientific Publications, Oxford, pp. 299-350.
- EVANS, P. G. H. 1993. The natural history of whales and dolphins. Academic Press, London, pp. 238-242.

- GERACI, J. R., B. D. HICKS, AND D. J. ST.AUBIN. 1979. Dolphin pox: A skin disease of cetaceans. Canadian Journal of Comparative Medicine 43: 399-404.
- GERACI, J. R. AND V. J. LOUNSBURY. 1993. Marine mammals ashore a field guide for strandings. Texas A&M sea grant publication, Galveston, pp. 133-143.
- KENNEDY, S., J. A. SMYTH, P. F. CUSH, M. MCALISKEY, S. J. MCCULLOUGH, AND B. K. RIMA. 1991. Histopathological and immunocytochemical studies of distemper in harbour porpoises. Veterinary Pathology 28: 1-7.
- KRAFFT, A., J. H. LICHY, T. P. LIPSCOMB, B. A. KLAUNBERG, S. KENNEDY, AND J. K. TAUBENBERGER. 1995. Postmortem diagnosis of morbillivirus infection in bottlenose dolphins (*Tursiops truncatus*) in the Atlantic and Gulf of Mexico epizootics by polymerase chain reaction-based assay. Journal of Wildlife Diseases Vol 31, Iss 3: 410-415.
- KUIKEN, T. AND M. GARCÍA HARTMANN. 1991. Proceedings of the first ECS workshop on Cetacean pathology: dissection techniques and tissue sampling. ECS Newsletter #17 Special issue,
- LAMBERTSEN, R. H. AND B. A. KOHN. 1987. Unusual multisystemic pathology in a sperm whale bull. Journal of Wildlife Diseases 23(3): 510-514.
- LAMBERTSEN, R. H., B. A. KOHN, J. P. SUNDBERG, AND C. D. BUERGELT. 1987. Genital papillomatosis in sperm whale bulls. Journal of Wildlife Diseases 23: 361-367.
- LIPSCOMB, T. P., S. KENNEDY, D. MOFFETT, AND B. K. FORD. 1994a. Morbilliviral disease in an atlantic bottlenose dolphin (*Tursiops truncatus*) from the Gulf of Mexico. Journal of Wildlife Diseases 30(4): 572-576.
- LIPSCOMB, T. P., F. Y. SCHULMAN, D. MOFFETT, AND S. KENNEDY. 1994b. Morbilliviral disease in Atlantic bottlenose dolphins (*tursiops truncatus*) from the 1987-1988 epizootic. Journal of Wildlife Diseases 30(4): 567-571.
- LOCKYER, C. 1991. Body composition of the sperm whales *Physeter macrocephalus*, with special reference to the possible functions of fat depots. Rit Fiskideilar Journal of the Marine Research Institute Reykjavik 12(2): 1-24.
- MARTINEAU, D., A. LAGACE, P. BELAND, R. HIGGINS, D. ARMSTRONG, AND L. R. SHUGART. 1988. Pathology of stranded Beluga whales (*Delphinapterus leucas*) from the St Lawrence Estuary, Quebec, Canada. Journal of Comparative Pathology 98: 287-311.

- MILINKOVITCH, M. 1995. Molecular phylogeny of cetaceans prompts revision of morphological transformations. *Tree* 10: 328-334.
- MORIMITSU, T., T. NAGAI, M. IDE, A. ISHII, AND M. KOONO. 1986. Parasitic octavus neuropathy as a cause of mass stranding of Odontoceti. *Journal of Parasitology* 72: 469-472.
- MORIMITSU, T., T. NAGAI, M. IDE, H. KAWANO, A. NAICHUU, M. KOONO, AND A. ISHII. 1987. Mass stranding of odontoceti caused by parasitogenic eighth cranial neuropathy. *Journal of Wildlife Diseases* 23: 586-590.
- NEEDHAM, D. J. 1993. Cetacean strandings. *In* Zoo and wild animal medicine current therapy, M. E. Fowler (ed.). W.B. Saunders Company, Philadelphia, pp. 415-425.
- RICE, D. W. 1989. Sperm whale *Physeter macrocephalus* Linnaeus, 1758. *In* Handbook of marine mammals, volume 4: river dolphins and the larger toothed whales, S. H. Ridgway and R. Sir Harrison (eds.). Academic Press, San Diego, pp. 177-233.
- SMEENK, C. AND M. J. ADDINK. 1993. Sighting of a group of sperm whales *physeter macrocephalus* in Dutch waters, with historical notes and the possible Orkney connection. *Lutra* 36: 25-29.
- TRUDGETT, A., C. LYONS, M. J. WELSH, N. DUFFY, S. J. MCCULLOUGH, AND F. MCNEILLY. 1991. Analysis of a seal and a porpoise morbillivirus using monoclonal antibodies. *Veterinary Record* 128: 61.
- UYS, C. J. AND P. B. BEST. 1966. Pathology of lesions observed in whales flensed at Saldanha bay, South Africa. *Journal of Comparative Pathology* 76: 407-412.
- WALSH, M. T., D. K. ODELL, G. YOUNG, E. D. ASPER, AND G. BOSSART. 1990. Mass strandings of cetaceans. *In* Handbook of marine mammal medicine: health, disease, and rehabilitation, L. A. Dierauf (ed.). CRC Press, Boca Raton, pp. 673-683.
- WILCOCK, B. P. 1993. The eye and ear. *In* Pathology of domestic animals, K. V. F. Jubb, P. C. Kennedy, and N. Palmer (eds.). Academic Press, San Diego, pp. 441-529.
- YAGER, J. A. AND D. W. SCOTT. 1993. The skin and appendages. *In* Pathology of domestic animals, K. V. F. Jubb, P. C. Kennedy, and N. Palmer (eds.). Academic Press, San Diego, pp. 579-592.

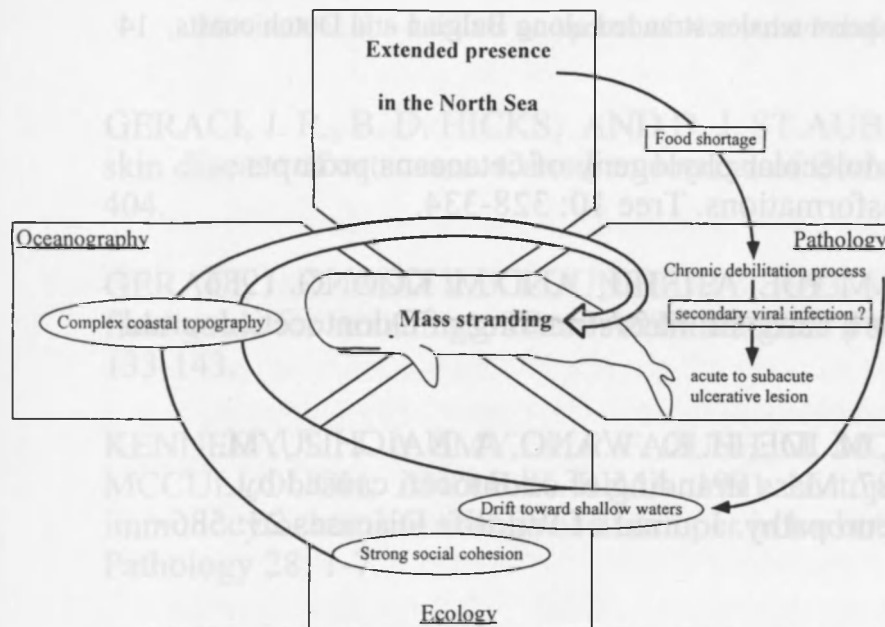


TABLE 1: Body measurements, age, and weight of sperm whales stranded on the Belgian and Dutch coasts during the winter of 1994-1995.

	Length (m)	Blubber (mm)	Age (Dentinal GLG count)*
Koksijde			
Sperm whale 1	15.4	160	>24
Sperm whale 2	14.9	160	>>22
Sperm whale 3	14.4	150	28
Nieuwpoort			
Sperm whale 4	18.2	150	>29
Scheveningen			
Sperm whale A	15.2	110	>31
Sperm whale B	15.4	120	>>26
Sperm whale C	15.3	106	nd

*GLG: Growth Layer Groups

>: Worn tooth crown

>>: Very worn tooth crown

nd: not determined

TABLE 2 : Length, weight (observed and corrected) and predicted normal weight of sperm whales stranded on the Belgian coast, Nov. 18, 1994.

	Length	Weight*	Corrected** weight	Estimated*** weight
	(m)	(kg)	(kg)	(kg)
Koksijde				
Sperm whales1 + 2	15.4 and 14.9	60,870	70,000	74,800
Sperm whale 3	14.4	19,245	21,940	32,500
Nieuwpoort				
Sperm whale 4	18.2	34,205	38,994	61,800

* Weight at the process plant at the time of carcass disposal, after partial dissection on the beach.

** Correction factor 1.14 was used to compensate for loss of body fluids during dissection and transport (Lockyer, 1991).

*** Predictive formula of normal weight was used from measured length as : $W = 0.0218 \times L^{2.74}$ (Lockyer, 1991).

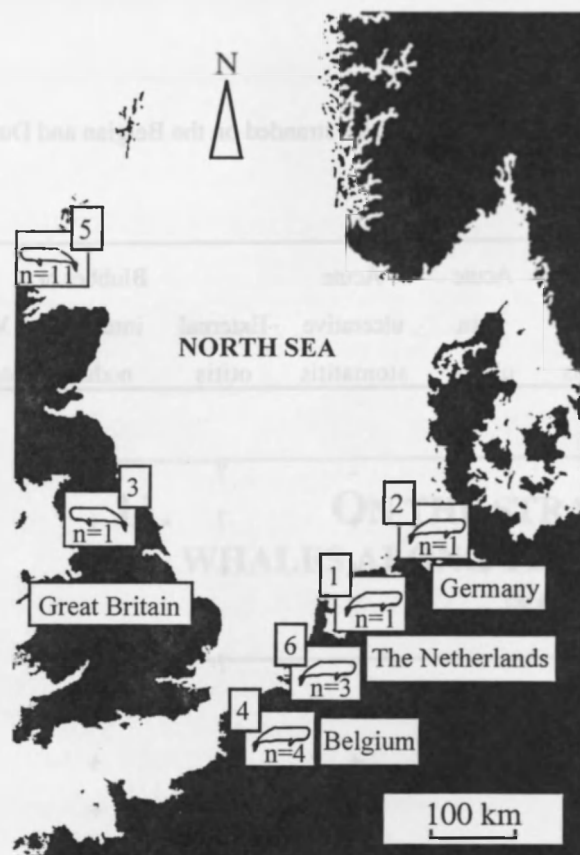

TABLE 3: Pathological findings observed in sperm whales stranded on the Belgian and Dutch coasts during the winter of 1994-1995.

	Chronic skin lesions	Ventral abrasions	Acute skin ulcers	Acute ulcerative stomatitis	External otitis	Blubber or intestinal nodules	Visceral congestion	Gastric nematodes	Acute ulcerative tonsillitis
Koksijde									
Sperm whale 1	+	+	-	-	?	+	+	-	?
Sperm whale 2	+	+	-	+	?	+	+	+	?
Sperm whale 3	+	+	+	+	+	-	+	+	?
Nieuwpoort									
Sperm whale 4	+	-	-	-	?	?	?	?	?
Scheveningen									
Sperm whale A	+	+	+	+	+	+	+	+	?
Sperm whale B	+	+	-	+	+	+	+	+	?
Sperm whale C	+	+	-	+	+	+	+	+	+

+: lesion observed; -: lesion not observed; ?: organ not examined

11. ON THE STRANDING OF SPERM WHALES ALONG THE BELGIAN COAST, NOVEMBER 18, 1994.

11.1. PATHOLOGY REPORT #1

11.1.1. Case history

Three beached adult sperm whales (*Physeter macrocephalus*) were discovered by a passer-by on Friday November 18, 1994 between 06:00 and 07:00 AM local time (05:00-06:00 AM GMT) in the tidal zone of the beach, east of Coxyde, a city located along the belgian coast, 7 km from the french border. Stranding was considered to have occurred between 12:00 and 06:00 AM (GMT), the same day.

At 07:30 AM (GMT), the departments of oceanology and veterinary pathology of the University of Liege were informed through the belgian coordination network of the Mathematical Model Unit (UGMM) of the Belgian Ministry of Environment and of the Royal Institute for Natural Sciences (I.R.S.N.B.).

A team including 3 graduate students in veterinary pathology, 3 graduate students in oceanology, and 14 undergraduate veterinary students was dispatched. They arrived on the spot at noon (GMT).

Local authorities forbade any sampling, except for small skin fragments, until disposal equipment was available at the site of necropsy.

After further delays due to the tide and subsequent immersion of bodies, necropsies started on Saturday Nov. 19 at 02:00 AM (GMT). They were simultaneously performed on the 3 bodies and lasted for 5 hours, until the tidal movement interrupted the procedure.

A fourth sperm whale, probably from the same group, was found in shallow water, near the beach of the city of Nieuwpoort, 8 km east of Coxyde. It was observed dead at 2:00 PM (GMT), Nov. 18, 1994 and was dragged ashore at 6:00 PM (GMT) the same day.

11.1.2. Weather conditions

Fine drizzling rain and low visibility. The air temperature was 12°C, the wind was moderate to strong, blowing from the S. W., parallel to the coast line. Tidal movements were: High tide: 0.30 PM (GMT); low tide: 6.00 PM (GMT).

11.1.3. Description of carcasses

The 3 whales of Coxyde were numbered 1 to 3, according to their location on the beach, starting from the west. All three were in the tidal zone of a beach, at the eastern edge of the city. When first examined, animals were in excellent condition, with no evidence of decay. Death probably had occurred not more than 6 to 12 hours before.

Postmortem procedure and tissue samplings were performed according to the European Cetacean Society (E.C.S.) protocol (Ref.1).

11.1.3.1. Sperm whale #1

The whale was an adult male, 15,4 meters long, laying on its right side, parallel to the coast line, facing the beach, at the upper level of the tidal zone. Visible teeth at the lower mandible were 25 on the right side, 24 on the left. The carcass was moderately decomposed and the penis could be extended (condition code: 3) (Ref.1).

External examination

Body openings did not have either lesion or discharge. Between 25 and 30 linear parallel scars (15-25 cm length and 1 cm width) and 10 starry punctual scars (3-4 cm diameter) were observed on the left lateral and cranial side of the head, above the upper jaw. A dozen round scars (3-4 cm diameter) were present on the snout. A horizontal skin fold, 34 cm long, with slightly raised edges forming labia, was found on the upper left side of the rostrum, 35 cm behind the cranial edge of the head. The bottom of the fold did communicate with a blind oval duct, 30 cm deep, covered with skin. It was considered to be a vestigial blow-hole opening. Slightly hemorrhagic skin ulcerations were present on the lower belly, on the mid line and laterally, around the genital area, down to the basis of the tail. Round to oval ulcers, 4-5 cm diameter, with raised, irregular, whitish edges, were present on the dorsal and lateral sides of the tail stock.

11.1.3.2. Sperm whale #2

The whale was an adult male, 14,85 meters long, laying on its left side, parallel to the coast line, facing the sea, 3-4 meter lower than whale #1 in the tidal zone. Distance between animals 1 and 2 was about 60 meters. Teeth of the lower jaw were 22 on the right, 20 on the left. In the upper jaw, vestigial teeth were present, 3 on the right, 5 on the left. The carcass decomposition was moderate, the penis could be extended (condition code: 3) (Ref.1).

External examination

Body openings (mouth, blow-hole, anus) did not show any fluid discharge. In the mouth, 4 acute ulcers, 2 to 8 cm long, round to oval, with irregular edges, were located on the hard palate, along the mid-line, at the level of the vestigial first tooth. They were red brown, with hemorrhagic fluid oozing from the lesions. Along the upper lip, there were segmental skin lacerations, 5 to 8 cm long and 2 to 5 cm wide, with little evidence of bleeding or body response, each corresponding to a lower jaw tooth. Twenty-five to 30 parallel scars, 7 to 40 cm long, 1 cm wide, were observed on the lateral and cranial edges of the head, above the upper jaw. A dozen round scars, 4-5 cm diameter, were spread on the snout, between the upper lip and the blow-hole. A vertical scar, 20 cm long, was also seen in the same area, in the upper part, on the mid-line. Skin retraction formed a 0,5 cm deep groove at that level. Skin abrasions, slightly hemorrhagic, were present on the lower belly and around the genitalia, down to the basis of the tail. On the tail stock, dozens of round chronic ulcerative areas, 4-5 cm diameter, with whitish raised edges, were present dorsally and laterally on the tail stock. Some of these lesions were hemorrhagic.

11.1.3.3. *Sperm whale #3*

The whale was an adult male, 14,43 meter long, laying on its right side, perpendicular to the coast line, tail fluke to the sea, at the middle level of the tidal zone. The distance between animals 2 and 3 was about 300 meters. Visible teeth on the lower mandible were 22 on the right, 22 on the left. The carcass was moderately decomposed and the penis could be extended (condition code: 3) (Ref.1).

External examination

Body openings were normal, except for the blow-hole where a small amount of red hemorrhagic fluid was observed. The external left ear canal was examined (see below). A skin fold, 35 cm long, ran longitudinally on the upper left side of the rostrum. In the mouth, at the middle part of the hard palate, 3 round to oval ulcers, about 10 by 4 cm each, with irregular edges, were noticed. They were red-brown in color, with hemorrhagic fluid oozing from the lesions. Along the upper lip, there were segmental skin lacerations, 5 to 8 cm long and 2 to 5 cm wide, with little evidence of bleeding or body response, each corresponding to a lower jaw tooth. Twenty-five to 30 parallel scars, 7 to 40 cm long, 1 cm wide, were observed on the head, above the upper jaw. A dozen round scars, 4-5 cm diameter, were at the foremost part of the head, between the upper lip and the blow-hole. Skin abrasions, slightly hemorrhagic, were present on the lower belly, around the genitalia, on the mid line, down to the basis of the

tail. On the tail stock, dozens of round chronic ulcerative areas, 4-5 cm diameter, with whitish raised edges, were present dorsally and laterally on the tail stock. Some of these lesions had hemorrhagic centers. On the left tail fluke, were hundreds of small irregular hemorrhagic lesions, with raised edges, ulcer-like. These lesions, about 30-40 cm long and 3 cm wide, were located on the caudal edge and on the ventral surface of the fluke.

11.1.3.4. Sperm whale #4

This animal, found dead along the coastline near the belgian city of Nieuwpoort, was tugged on the beach of the military base of Lombardsijde. It was examined on Saturday Nov. 19, 1994 at 03:00 PM (GMT). By that time, decay was obvious.

Beached on the left side, it was an adult male, 18,2 meters long. On the lower mandible were 20 teeth on each side. On the right upper jaw, were 4 vestigial teeth. The carcass was in advanced decay and the penis was extended (condition code: 4) (Ref.1).

External examination

Body openings were examined and hemorrhagic fluid dripped from the blow-hole and from the mouth. The animal was bloated. Similar chronic skin lesions (parallel and round scars on the head, round scars on the tail stock) than reported on the three other animals were observed.

11.1.4. Dissection

11.1.4.1. Sperm whale #1

Skin and subcutaneous tissue

The blubber was 16 cm thick at the level of the caudal insertion of the dorsal fin. Blubber was white and firm, with little bleeding on severance of tissue.

Abdominal cavity

Muscle layers of the abdominal wall were evenly dark red to blackish, slightly glistening, with no visible lesion. Parietal peritoneum was white, thick, loosely attached to the muscle belt. There was no evidence of lesion at this level. The digestive tract, as a whole, had an uneven color. The 3 stomachal pouches were partially examined. Only the 2nd pouch, that protruded in the upper right flank, between intestine and liver, was opened. The serosal surface was pink, mildly congestive. The gastric cavity was

almost empty, with only small amounts of a mucous greenish fluid adherent to the gastric folds. Few otoliths were present between folds. The gastric wall was about 1,5 cm thick, soft, with separation of the muscular and mucosal layers upon incision. The mucosa self was white greenish. No lesion was observed on the areas of the stomach that were examined. The intestinal tract was round, regular in size (about 10-15 cm diameter) and filled, but not dilated, with gas. The omentum and the serosal surface of the intestine were severely congested, with prominent blood vessels. The intestinal serosa was irregular in color, most segments being evenly brick to dark red on various locations, fewer segments being white to pink. Dozens of flat hematomas, 1-2 mm thick, and 3-4 cm diameter, were spread on various segments of the intestinal serosa, with bleeding upon incision. Dozens of white nodules, 1 cm diameter, moderately firm, were also present, adherent to the serosal surface on various intestinal segments. Sectioning of those nodules revealed a thin outer layer, less than 1 mm thick, and a homogenous white inner layer, 4 mm thick, around an empty cavity. Various segments of the intestine, about 1 meter long each, were excised and opened. The intestinal wall was about 1 cm thick, with rubber type firmness, and easy separation of the mucosal and muscular layers. The mucosa had a pale pink color, and the lumen contained small amounts of a serous, red brownish fluid. Mesenteric lymph nodes could not be identified. After removal of the intestinal tract, liver and kidneys could be examined. The liver serosa was thin and glistening, with hundreds of small fibrous filaments, 1 mm thick and 5 mm long (adhesions) protruding in the abdominal cavity. Few similar lesions were present on the intestinal serosa. There was no visible attachment between adjacent organs. The liver was entirely dark red, almost black, with rounded edges. Upon incision, large amounts of blood escaped from the tissue. The liver parenchyma was soft and crumbly. There was no evidence of other lesion. Both kidneys were examined. They were finely divided into multiple separate lobules (reniculi), 4 to 5 cm each. The color was red dark for both organs. When incised, there was a thin drizzling of blood escaping from the tissue. Renal cortex was dark red, the medulla was brick red. Other abdominal organs could not be dissected but no gross lesion was visible in the cavity. There was no abdominal fat.

Thorax cavity

The diaphragm muscle was incised. It was about 8 cm thick. Through the opening, a piece of the diaphragmatic lobe of the left lung, from the upper, medio-caudal area, was retrieved. The dorsal and lateral aspects of the left lung were covered with a thin layer of fat, about 2 cm thick, with an alveolar structure and a foamy density. The visceral pleura was thin, translucent, and whitish. The underlying pulmonary tissue was evenly pinkish red, rubbery, and dry, with no foam, blood or fluid on the cutting

edge. Most fragments floated on water, occasional pieces sank (positive docimasia). The parietal pleura and the heart could not be examined.

11.1.4.2. Sperm whale #2

Only differences from the descriptions of spermwhale #1 will be presented in this section.

Skin and subcutaneous tissue

The blubber was 16 cm thick. Two white, spherical nodules, firm, 1 cm diameter, were found in the blubber. They had a 2-3 mm thick wall and a yellowish, translucent central part.

Abdominal cavity

After incision of the muscles of abdominal cavity, distended intestine and stomach protruded out of the opening area.

On the serous membrane on the stomach, 1 hematoma, 2-3 mm thick and 2 cm diameter was present. The gastric wall was whitish and distended. There was no content in the lumen except for several thousands of white nematodes, 4-8 cm long and 2-4 mm thick. Gas bubbles, indicating early putrefaction were present in the mucosal membrane. No white nodule was present on the serosal surface.

The intestine wall was about 8 mm thick.

No adhesion was observed on the liver capsule.

Spleen had a whitish capsule and, after incision, some blood escaped from the organ. The internal structure was fibrous.

11.1.4.3. Sperm whale #3

Only differences from the observations of spermwhale #1 will be presented in this section.

Skin and subcutaneous tissue

The external left ear was examined. The ear duct was round, about 8 mm diameter, and contained solid debris resembling skin fragments, brown, green, and whitish. The wall of the ear duct was corrugated, irregular, and folded. It was examined on a length of about 5 cm. Transverse sections of the wall indicated an irregular thickness, 2 to 5 mm, with a red margin in the deeper layer.

The blubber was 15 cm thick.

20.4.3.2. Abdominal cavity

After incision of the muscles of the abdominal cavity, distended intestine and stomach protruded out of the opening area.

The gastric wall was whitish and distended. Gas bubbles, indicating early putrefaction were present in the mucosal membrane. The content was about 20 liters of an aqueous red to brownish liquid. Several dozens of white nematodes, 4-8 cm long and 2-4 mm thick, were observed in the lumen of the stomach.

No white nodule was present on the serosal surface of the small intestine.

Gas bubbles (putrefaction) were present in the mucosal membrane. The content was serous red brownish fluid in some parts of the intestine and mucous greenish fluid in other parts.

No adhesion was observed on the liver capsule.

Kidneys and other abdominal organs could not be dissected but no gross lesion was visible in the cavity.

11.1.4.4. Sperm whale #4

The blubber was 15 cm thick. No dissection was done on the body.

11.1.5. Samples

Samples were collected from the 4 sperm whales for histopathology, DNA analysis, virology, bacteriology, parasitology, and toxicology (Appendix 1).

11.1.6. Discussion

An overall discussion can be proposed for the lesions observed in all 3 animals stranded at Coxyde. Particularities of each animal will be discussed separately.

Skin lesions were multiple in the 3 whales. Round scars, 4 to 5 cm diameter, that were observed on the upper jaws, probably resulted from the attachment of squid tentacles (ref.2), squids being a normal prey of sperm whales. Longitudinal parallel scars that were on the head, probably resulted from fights between animals of the same species (ref.2). Those marks were separated by a more or less even distance of 10 cm, compatible with the

space between adjacent teeth. The 20 cm long vertical groove on the head of whale n°2 was also, most probably, a wound scar. Evenly spaced upper lip lacerations were typically post-mortem, since no bleeding was associated with the wounds. They resulted from the rhythmic closure of the lower jaws due to water movement on the dead bodies.

Erosions observed on all 3 animals on the lower belly, around genitalia and on the fluke probably were mechanical abrasions due to the rubbing of the stranded animals on the sand during agony. Conversely, round ulcerative lesions on the dorsal side of the tail stock resembled similar descriptions of attachment sites of sharks or lampreys (ref.2).

Lesions observed on necropsy included severe passive congestion of liver and kidneys, segmental congestion of intestine, mild lung passive congestion, and disseminated hemorrhages of the intestinal serosa.

Visceral congestion is compatible with an acute severe circulatory system failure and possibly cardiogenic shock. Decreased blood pressure leading to shock has been proposed as a cause of death in stranded cetaceans (Ref.3). The lack of lung edema, at least in the small fragment of lung available, suggests a circulatory failure rather than asphyxia. However, the lack of information on the heart and most of the thoracic cavity organs preclude any conclusive opinion on this topic.

Ulcers that were observed in the mouth could be inflammatory lesions, wounds, or post-mortal artifacts. Additional information should be provided by histopathology.

Some individual observations are worth mentioning.

On sperm whale #3, there were apparent lesions in the outer ear canal : epithelial irregularities, cells desquamation, and exudate. Samples could not be collected from the other whales.

Body decay, rated as #3 body condition according to the ECS necropsy protocol, was somewhat different in the 3 sperm whales that were simultaneously necropsied. Animal #1 appeared to be slightly fresher than #2, itself in slightly better condition than #3. This information might indicate a different time of death, #3 dying first, then #2, then #1.

No valid conclusion could be drawn from animal n°4 that sat on another beach for an additional 15 hrs, was bloated at the time of sampling, and was not necropsied.

The presence of a vestigial blow-hole in sperm-whale n°1 was reported before and appears to be a rare, but existing congenital anomaly in

cetaceans. Also, the presence of vestigial teeth in the upper jaw of male sperm whales was described as an usual finding. In our case, it occurred in 2 animals, namely whales #2 and 4.

11.1.7. Conclusions

However incomplete, due to pending histopathological, microbiological, and toxicological data and to the limited necropsy procedures, it is felt that, at this point, the following proposals can be put forward :

- the 3 sperm-whales that stranded in Coxyde on Friday November 18, 1994 were a group, or part of a group of young mature males, in apparently fair body condition, with no evidence of severely debilitating disease, as indicated by the blubber layer thickness;

- animals were alive at the time of stranding, as suggested by hemorrhagic ventral abrasions;

- death occurred less than 12 hours before discovery, therefore during the evening or the first part of the night, on Thursday, November 17, 1994, as suggested by the lack of body decay when first examined;

- the 3 animals died either simultaneously or during a short period of time, possibly whale n°3 dying first, then n°2, then n°1;

- significant internal lesions were limited to the circulatory system, with evidence of severe acute cardio-vascular failure. Death may have resulted from dramatic blood pressure drop. Within the limits of available evidence, there was no lesion of asphyxia, and shock lesions could not be conclusively characterized;

- the initial cause of stranding requires further investigations. A major impediment is the lack of information on the heart, lung and central nervous system lesions. On the other hand, histopathological examination of various organs, including an ear canal, parasitological findings, and toxicological data may provide additional clues on the case.

11.1.8. References

1. KUIKEN, T. AND GARCIA HARTMANN, M; Cetacean pathology: dissection techniques and tissue sampling"; ECS newsletter n°17, special issue, 1991.
2. EVANS, P.G.H.; The natural history of whales & dolphins; 1987; 238-244; Academic Press.
3. NEEDHAM, D.J.; Cetacean strandings *in*: Fowler Ed. Zoo & wildlife animals medicine; 1993; 415-425; W.B. Saunders cy.

- .Histopathology, DNA analysis, virology, bacteriology, parasitology: Veterinary College, University of Liège, Sart Tilman, Bât. B43; 4000 Liège; Belgium.
- .Toxicology: Heavy metals analysis: Oceanology, University of Liège, Sart Tilman, Bât. B6; 4000 Liège; Belgium.
- .Organochlorines analysis: Ecotoxicology Lab., University of Brussels (VUB), Pleinhaan, 2; 1050 Brussel; Belgium.
- .Eyes analysis: Ophthalmologist, Seal Rehabilitation and Research Centre; Hoofdstraat, 94A; 9968 AG Pieterburen; The Netherlands.

SAMPLES	WHALE #1	WHALE #2	WHALE #3	WHALE #4
Histopathology				
diaphragm	1			
spleen	1	1		
lung	1			
kidney	1	1		
liver	1	1	1	
colon	1	1	1	
ileum	1	1	1	
gastric wall	1		1	
intestinal node	1			
palate ulcer		1	1	
blubber node		1	1	
ear duct			1	
skin			1	
Toxicology				
kidney	1	1		
muscle	1	1	1	1
liver	1	1	1	
blubber	1	1	1	1
bone	1			
ileum	1	1	1	
Bacteriology				
intestine	1	1	1	
Parasitology				
intestine	1	1	1	
parasites		1	1	
DNA analyse				
skin	1	1	1	1
Ophthalmology				
Eye	1	1	1	
Age determination				
Teeth	1	1		
Prey study				
food remain	1	1	1	

Appendix 1: samples collection on the 4 sperm whales stranded along the Belgian coast (November 18, 1994).

11.2. PATHOLOGY REPORT #2

This report #2 is a follow-up to document #1, same title, Dec 5, 1994.

Included are data on histopathology, parasitology, and bacteriology and additional comments and conclusions on the 3 sperm whales necropsies.

11.2.1. Histopathology

Samples for histopathological evaluation were fixed in 10 % buffered formalin, embedded in paraffin, cut at 5µm, and stained with hematoxylin and eosin stain, following a standard procedure.

Samples collected and formalin fixed were as follows:

	L95/212	L95/213	L95/214
palate ulcer		1	1
ear duct			1
skin tail stock		1	1
tail fluke			1
diaphragm	1		
spleen		1	
lung	1		
kidney	1(left)	1(right)	
liver	1	1	1
gastric wall	1		1
ileum	1	1	1
colon	1	1	1
intestinal nodule	1		
blubber nodule		1	

11.2.1.1. Sperm whale #1

Liver (L95-212 A)

Tissue was severely autolytic, with evidence of postmortem bacterial invasion. On the periphery of the sample, hepatocytes were separated, typical trabeculae being absent. Other postmortem changes included nuclei fading, homogenized cytoplasm, hemolysis of red blood cells, and formalin pigments precipitates. On the sample examined, there was no evidence of inflammatory or largely necrotic process.

Pathological diagnosis: post-mortem autolysis

Small intestine (L95-212 B)

Intestinal mucosa was completely autolytic. Mucosal villi had disappeared and only fragments of dilated crypt cells were visible. There was no evidence of inflammatory lesion. The submucosa was 1-2 mm thick, composed of dense connective tissue separated from the mucosa by a thick muscularis mucosa. Muscle layers did not have any evidence of lesions and the serosal surface was heavily congested, with patent blood vessels containing red blood cells but devoid of thrombi. Subserosal adipocytes were clustered in the serosa.

Pathological diagnosis: severe autolysis and subserosal passive congestion.

Diaphragm (L95-212 C)

The sample was a transverse section of muscle bundles in the diaphragm. Tissue was characterized by severe postmortem changes. Muscle cells were very uneven in size and color, larger cells being more eosinophilic than smaller ones on hematoxylin and eosin stain. There was no evidence of lesion.

Pathological diagnosis: postmortem autolysis.

Lung (L95-212 F & G)

The overall pattern of the lung was remarkable. Tissue was surrounded by a thick pleura composed of whorls and tracts of dense fibrous connective tissue, containing nests of adipocytes and congested blood vessels. The lung parenchyma was composed of dense connective tissue trabeculae, limited on each side by congested capillaries in contact with alveolar lumen. Alveolar tissue was composed of irregular, elongated cavities, arranged perpendicularly to the serosa at the outermost part of lung tissue. On one slide, scattered eosinophils were present in small capillaries, mostly near serosal surface of the lung. There was no evidence of lesion.

Pathological diagnosis: mild passive congestion and slight eosinophilic diffuse infiltrate.

Kidney (L95-212 H&I)

Renal cortex was completely autolytic, beyond interpretation. At the cortico-medullary interface, thick, large blood vessels composed most of the tissue. The outer medulla was severely congestive, without any

evidence of lesion. Some medullary areas displayed petechial hemorrhages. Rare eosinophils were present in the interstitium.

Pathological diagnosis: severe histolysis, passive congestion, focal hemorrhages of the medulla.

Stomach (L95-212 J)

Postmortem changes in the stomach were extremely severe and precluded any valid interpretation.

Subserosal nodule (L95-212 K)

This nodule, sampled at the serosal surface of the intestinal peritoneum, was characterized by an external thick layer of connective tissue 2mm thick (capsule). Locally, blood vessels were present in the outermost external part of the capsule. A focus of inflammatory cells (round cells) was found in the capsule. In the center of the nodule, a parasite larva was present. It was characterized by multilayered epithelium surrounding a spongy tissue with small canaliculi.

Pathological diagnosis: encapsulated parasite larva.

11.2.1.2. Sperm whale #2

Only differences from the histopathological examination of sperm whale #1 will be presented in this section.

Kidney (L95-213 A, B and C)

Whorls of dense fibrous connective tissue were observed at the cortico-medullary interface

Spleen (L95-213 D)

Postmortem changes in the spleen were extremely severe and precluded any valid interpretation.

Liver (L95-213 E)

Severe post mortem autolysis

Hard palate (L95-213 F)

Tissue was sampled at the limit of ulcerative areas. Normal mucosa was characterized by deep ridges anchored on a very vascular superficial dermis. Stratum spinosum was 5-6 mm thick, covered with multiple layers

of flattened stratum filamentosum cells. Nuclei were present up to the surface. Along the edge of ulcers, multiple foci of dilated epidermal cells were observed, in both stratum basale and spinosum. They were adjacent, toward the surface, to areas of severely distorted, dilated, edematous cells, containing pinkish-gray material. The ulcer margin was sharp, with complete necrosis of epidermal layers and severe infiltrate with polymorphonuclear neutrophils. Remarkably, the dermis was almost devoid of inflammatory cells.

Pathological diagnosis: acute necrotizing ulcer of the hard palate.

Blubber nodules (L95-213 G)

The sample, that appeared macroscopically to be a nodule, was in fact a parasite larva characterized by a multilayered epithelium surrounding a spongy tissue with canaliculi. On one edge, epithelium was folded and thickened, with a double indentation mimicking a sucker.

The most probable diagnosis was a fluke (trematode) larva.

11.2.1.3. Sperm whale #3

Only differences from the histopathological examination of sperm whale #1 will be presented in this section.

Left external ear duct (L95-214 A and I)

The wall of the ear duct was severely dystrophic. Epithelium was uneven, with ulcerative areas. At the margin of ulcers, stratum basale was severely modified, with evidence of hyperplasia and loss of basilar arrangement. In some foci, nests of individualized epithelial cells, mostly basal layer cells, were in superficial dermis. Stratum spinosum was uneven, 4 to 10 layers thick, with, locally, evidence of premature vacuolation. Stratum lucidum, on the surface, did not form a continuous layer, with evidence of desquamation in large scales. Rete pegs were irregular and fused in some areas. A mixed inflammatory cells infiltrate (neutrophils and round cells) was found locally in and at the surface of epidermis. Dermis was massively infiltrated by a mixed infiltrate of inflammatory cells. Plasmacytes were prominent, with scattered granulocytes, neutrophils and eosinophils.

Lesion diagnosis was a severe, diffuse, ulcerative, subacute to chronic external otitis.

Acute skin ulcer (L95-214 C)

The sample was an hemorrhagic ulcer collected on the tail stock. Normal epidermis was thick, with multiple layers of stratum spinosum anchored to the underlying connective tissue by rete pegs varying in thickness and length. Very vascular superficial dermal papillae were observed between rete pegs. Epidermis was limited by multiple layers of non keratinized flattened cells. Large clusters of melanin granules were present throughout the various cellular layers. Along the edge of ulcers, dilated epidermal cells were observed, in both stratum basale and spinosum. They were adjacent, toward the surface, to areas of severely distorted, dilated, edematous cells. The ulcer margin was sharp. Dermis was infiltrated by a large number of lymphocytes and by rare neutrophils and eosinophils.

Pathological diagnosis: ulcerative, diffuse, subacute dermo-epidermitis.

Hard palate (L95-214 D)

The observations were similar than hard palate samples of #2 (L95-213 F) but inflammatory infiltrate was also composed of lymphocytes.

Skin abrasions (L95-214 H, J)

There was severe post mortal changes in the outermost layers of the stratum spinosum. Hemorrhagic areas covered epidermis. There was no inflammatory reaction

The lesion was considered postmortal.

11.2.2. Parasitology

Examination of intestinal content was not significant.

Round worms collected in the stomach contents of sperm whales #2 and 3 were *Anisakis sp.*

11.2.3. Bacteriology

11.2.3.1. Sperm whale #1

Intestinal content: aerobic and anaerobic culture: negative

Blow-hole swab: hemolytic and non hemolytic *E. coli*

11.2.3.2. Sperm whale #2

Intestinal content: aerobic culture: hemolytic *E. coli*;

anaerobic culture: *Clostridium perfringens*

11.2.3.3. Sperm whale #3

Intestinal content: aerobic culture: hemolytic *E. coli*;

anaerobic culture: *Clostridium perfringens*

Blow-hole swab: hemolytic and non hemolytic *E. coli*

11.2.4. Conclusions

The conclusions proposed in report #1 can be completed as follow:

- Passive congestion, observed on all 3 animals stranded at Coxyde, even in tissues located at the upper part of dead bodies confirmed an acute circulatory disturbance as the cause of death. The most likely process appeared to be cardio-vascular failure, no lesion being indicative of shock or asphyxia. This conclusion is a mere proposal and could not be implemented due to a lack of dissection on the cardio-pulmonary system.

- Relevant lesions were observed on animals #2 and 3, both having acute ante-mortem ulcers of the hard palate. The origin of those lesions is presently under investigation. A report will be published separately.

- Ear canal lesions on whale #3 were confirmed on histopathology as being a subacute to chronic otitis. The potential extension of such lesions to the middle ear and inner ear is reported in domestic animals, with corresponding clinical signs. There was no possibility to investigate a potential extension of the lesions in the skull of the whales.

- Postmortem findings were confirmed on histopathology in regard to a more severe decay in whale #3 than #1 and 2.

- Parasitology and bacteriology were not significant.

3 hypotheses can be proposed based on pathology only:

1. Secondary infectious diseases (hard palate, external ear) on debilitated animals with progressive weakness and stranding in shallow waters;

2. Primitive infectious process in the ear canal of one or many animals leading to disorientation, behavioral changes, and final stranding;

3. Accidental strandings

In any case, the final outcome probably came through an acute cardio-vascular failure.

11.3. PATHOLOGY REPORT #3 ELECTRON MICROSCOPY INVESTIGATION

11.3.1. Introduction

Samples were collected for histopathology from sperm whales stranded along the Belgian coast and results were presented in report#2. Macroscopic and microscopic observations of skin and mouth lesions were acute ulcers that were examined by transmission electron microscopy.

11.3.2. Material and methods

Tissues were sampled and fixed in phosphate buffered formalin, embedded in paraffin, trimmed at 3 µm, and stained with Feulgen stain for evidence of nucleic acid.

For electron microscopy, formalin fixed samples of hard palate were transferred to 2,5% glutaraldehyde in cacodylate buffer, rinsed, post fixed with osmium tetroxide, and embedded in epoxy resin. Areas of interest were selected on semi-thin sections at 4 depth levels of mucosal tissue, and stained with toluidine blue. Thin section (50 nm) were disposed on uncoated copper grids, stained with lead citrate and uranyl acetate, and examined with a Philips 310 transmission electron microscope run at 20 KV.

11.3.3. Results

On electron microscopy, keratinocytes in epithelium basal layers had prominent nuclei with enlarged nucleoli, margination of chromatin and areas of nuclear disorganization. Cytoplasm was severely vacuolated, with large empty spaces around the nucleus (ballooning degeneration). No viral particle was observed in any sample.

Selected microscopic slides and electron microscopic pictures were sent for external examination¹⁰.

Epithelial changes suggested a viral infection, the obvious ones being pox, herpes, or calici viruses

¹⁰ Prof. Cheville N.F., Iowa State University of Science and Technology
College of Veterinary Medicine, Department of Veterinary Pathology,
Ames, Iowa 50011-1250, U.S.A.

11.3.4. Discussion

Post mortem alterations greatly modified tissues ultrastructure. Despite, selective cell alterations that were visible under the electron microscope were not compatible with autolysis.

In dolphins with morbillivirus infection, deep ulcerative stomatitis (tongue or gingiva) and vesicular-erosive stomatitis (hard palate) have been described. Morbillivirus infection may produce immunosuppression and predispose to secondary infections. Most lesions due to opportunistic agents were limited to the oral cavity and characterized by stomatitides. Vesiculo-erosive stomatitides were compatible with viral etiology, more obviously calici, pico and herpes viruses (Domingo et al., 1992).

On a larger scale, the frequency of viral infections in the 21 sperm whales stranded in the North Sea is difficult to assess. The only additional information concerns the 3 sperm whales stranded in the Netherlands, 6 weeks later. All 3 had extensive ulcerative lesions of the hard palate that, microscopically, were identical to observed in Belgian animals. One considers that all animals belonged to one school of bachelor males. Such group as known to be wintering in the Northeast Atlantic, west of the British Isles, off the continental shelf as previously reported (Evans, 1993). Their extended presence in the North Sea, where they cannot feed, from November to January, cannot easily be explained. The potential role of additional causes, including stable pollutants (heavy metals and xenobiotics) and biological agents would have to be examined on the whole group. Carcasses of Belgian sperm whales, weighted after disposal and compared to standard values had a 25% weight loss. It is interesting to mention that in contagious ecthyma, a poxvirus infection of sheep and goats characterized by mouth lesions, death may occur by anorexia (Cheville, 1994).

11.3.5. References

- BAKER J.R. Skin disease in wild cetaceans from British waters. *Aquatic mammals*, 1992, 18, 27-32.
- CHEVILLE N.F. *Ultrastructural Pathology. An introduction to interpretation*. Iowa State University Press, Ames, Iowa, 1994.
- DOMINGO M., VISA J., PUMAROLA M., MARCO A.J., FERRER L., RABANAL R., KENENDY S. Pathologic and immunocytochemical studies of morbillivirus infection in striped dolphins (*Stenella coeruleoalba*). *Vet Pathol.* 1992, 29, 1-10.
- EVANS G.H. *The natural history of whales and dolphins*, London: Academic Press, 1993, pp238-242.

12.3. AUTOPSIE DU CACHALOT A L'UNIVERSITE DE LEIDEN (A) : NEDERLANDSE
Tweede afdeling van de Geneeskunde, Universiteit van Leiden, Leiden, Nederland

12.3. AUTOPSIE DU CACHALOT A L'UNIVERSITE DE LEIDEN (A) : NEDERLANDSE
Tweede afdeling van de Geneeskunde, Universiteit van Leiden, Leiden, Nederland

12. ECHOUAGE DE 3 CACHALOTS À SCHEVENINGEN (PAYS-BAS), LE 12 JANVIER 1995 RAPPORT D'AUTOPSIE

12.3. AUTOPSIE DU CACHALOT A L'UNIVERSITE DE LEIDEN (A) : NEDERLANDSE
Tweede afdeling van de Geneeskunde, Universiteit van Leiden, Leiden, Nederland

12.3. AUTOPSIE DU CACHALOT A L'UNIVERSITE DE LEIDEN (A) : NEDERLANDSE
Tweede afdeling van de Geneeskunde, Universiteit van Leiden, Leiden, Nederland

12.3. AUTOPSIE DU CACHALOT A L'UNIVERSITE DE LEIDEN (A) : NEDERLANDSE
Tweede afdeling van de Geneeskunde, Universiteit van Leiden, Leiden, Nederland

12.3. AUTOPSIE DU CACHALOT A L'UNIVERSITE DE LEIDEN (A) : NEDERLANDSE
Tweede afdeling van de Geneeskunde, Universiteit van Leiden, Leiden, Nederland

12.1. ANAMNÈSE

Trois cachalots (*Physeter macrocephalus*) adultes se sont échoués vivants le jeudi 12 janvier 1995 à Scheveningen (Pays-Bas) entre les bornes de plage (*Beach poles*) #103 et #104. Les animaux ont été découverts à 7.00 AM (Universal time U.T.) et sont morts à 11.00 AM (U.T.). Le département d'Anatomie Pathologique de la Faculté de Médecine Vétérinaire de l'Université de Liège (Belgique) a été prévenu de l'échouage le jeudi 12 janvier à 3.30 PM (U.T.) par l'intermédiaire de Mlle Addink (National Museum of Natural History - Leiden) et a été invité à réaliser l'autopsie et les examens complémentaires des 3 animaux. Les cachalots se trouvaient dans la zone supérieure de l'estran et la distance entre eux était de plus ou moins 80 m.

L'équipe est arrivée sur place à 10.00 AM (U.T.) le vendredi 13 janvier et a commencé l'autopsie des cachalots A95/403 (réf. Leiden : A) et A95/404 (réf. Leiden : B). L'examen nécropsique a été réalisé selon le protocole de l'*European Cetacean Society* (Kuiken, Garcia Hartmann, 1991). La marée a recouvert successivement ces 2 cachalots entre 12.00 AM et 2.00 PM. Les autopsies ont été arrêtées à 4.00 PM (U.T.) à la tombée de la nuit.

Le samedi 14 janvier, l'équipe est arrivée sur place à 9.00 AM (U.T.), le cachalot A95/405 (réf. Leiden : C) et la cavité thoracique des cachalots A95/403 et A95/404 ont été examinés. Les autopsies ont été arrêtées à 4.00 PM (U.T.).

12.2. PARTICIPANTS

Les autopsies ont été réalisées par le Dr. Jacquinet E. et le Dr. Jauniaux T., département d'Anatomie Pathologique, Faculté de Médecine Vétérinaire (FMV), Université de Liège (Ulg), Belgique.

En collaboration avec :

Dr. Smeenk C. et Dr. Addink M., *National Museum of Natural History*¹¹.

Un groupe de 15 étudiants en Médecine Vétérinaire (FMV, ULg)

¹¹ National Museum of Natural History
Postbox 9517, 2300 RA Leiden, The Netherlands.

Du personnel technique détaché des Instituts de Rotterdam et d'Amsterdam.

12.3. AUTOPSIE DU CACHALOT A95/403 (RÉF. LEIDEN : A)

12.3.1. Signalement

Il s'agissait d'un mâle adulte de 15,2 m. de long, couché sur le flanc gauche, perpendiculairement à la côte. Avant l'arrivée de l'équipe d'autopsie, la peau et le pannicule graisseux sous-cutané (*blubber*) avaient été retirés sur le flanc droit entre la nageoire pectorale et jusqu'au niveau de l'anus. La cavité abdominale était déjà partiellement ouverte et la carcasse était modérément décomposée (condition code : 3) (Kuiken, Garcia Hartmann, 1991).

12.3.2. Examen nécropsique

12.3.2.1. Examen externe

Il n'y avait aucun écoulement au niveau des orifices naturels. Sur la face latérale droite de la tête, entre l'angle de la mâchoire et l'oeil, une lésion blanche ronde de 3 cm de diamètre était présente. Elle était limitée par un bord légèrement surélevé, de surface irrégulière et le centre était en légère dépression donnant ainsi un aspect cratériforme. La lésion était entourée d'un halo plus sombre d'environ 2 cm et l'épiderme sous-jacent était blanc. Trois autres lésions similaires ont été observées au dessus de la lèvre supérieure. Trois cicatrices parallèles et longitudinales de 30 à 60 cm de long sur 1 cm de large étaient visibles au-dessus de la lèvre supérieure, parallèles à l'axe du maxillaire. Des lacérations cutanées de 5 à 8 cm de long sur 2 à 3 cm de large ont été observées le long des lèvres supérieures en regard des dents. De plus, nous avons été informés de la présence, avant notre arrivée, de lésions devenues inaccessibles. En particulier, des érosions cutanées légèrement hémorragiques étaient présentes sur la face ventrale du pédoncule caudal. Aucune autre lésion n'a été observée sur les parties restantes de peau.

En bouche, au niveau du tiers médian (entre le 4ème et 11ème espace intervalvéolaire) du palais sur la ligne médiane, 8 ulcères aigus, arrondis de 1 cm de diamètre ou allongés, de 2 à 5 cm de long sur 1 à 2 de large ont été observés. Leurs limites étaient irrégulières et leurs bords nets. La dépression centrale atteignait 2 à 3 mm de profondeur et laissait apparaître un tissu conjonctif rouge foncé à noir. Certains ulcères étaient recouverts d'une pellicule blanche de nécrose.

12.3.2.2. Examen du tissu sous-cutané, du pannicule graisseux et des muscles

L'épaisseur du pannicule graisseux était de 11 cm. Le conduit auditif externe droit a été prélevé et disséqué. Il s'agissait d'un conduit aveugle de 10,5 cm de long et de section ovale (3 cm sur 1,4). Au niveau de l'orifice, le conduit était couvert de peau sur 2 cm de longueur puis, sur toute la longueur, d'un épithélium blanc jaunâtre, irrégulier et fortement plissé donnant un aspect encéphaloïde. A l'incision, la paroi était légèrement congestive et l'épaisseur variait de 3 à 6 mm. L'extrémité aveugle du conduit était couverte d'un fin épithélium blanc. Des débris de peau brunâtre étaient présents dans la lumière du conduit. L'autre conduit auditif n'était pas accessible.

Des nodules d'environ 1 cm de diamètre étaient présents dans le pannicule graisseux superficiel à environ 1 à 2 cm de la surface. Ils se composaient d'une capsule fibreuse ferme et blanche d'1 mm d'épaisseur et enfermait un parasite jaunâtre. Ils étaient disposés de manière régulière sur la hauteur du corps derrière la nageoire pectorale à égale distance les uns des autres (environ 20 cm).

La tunique musculaire était rouge foncé à noire.

12.3.2.3. Examen interne

Cavité abdominale

Le mésentère et les membranes séreuses des viscères apparaissaient rouges.

L'estomac était blanc grisâtre et la paroi gastrique était épaisse (1,5 cm) et luisante. Il n'y avait pas de contenu alimentaire et une dizaine de nématodes de 8 à 10 cm étaient présents. Dans la dilatation pylorique, un sachet de plastique de 10 cm sur 20, était présent. Des bulles de putréfaction étaient visibles dans la muqueuse. L'intestin légèrement distendu par du gaz, était uniformément rouge brique avec des reflets verdâtres. Le diamètre était d'environ 10 cm. La paroi était épaisse (8 à 10 mm), la muqueuse était verdâtre et le contenu, peu abondant, brun vert foncé, était adhérent à la paroi.

Le foie était uniformément rouge foncé à noir sur toute la surface et les bords de l'organe étaient arrondis. La capsule était fine, sans lésion. A l'incision, le tissu n'avait plus aucune consistance, se déchirait facilement et un écoulement hémorragique abondant s'en échappait.

Les 2 reins ont été examinés. Extérieurement, ils apparaissaient uniformément rouge foncé, et à l'incision la consistance était diminuée par rapport à la normale et la texture était friable. Le cortex était plus foncé que la médulla. La vessie était pleine, la paroi apparaissait rouge clair, son épaisseur était d'environ 8 mm et fibreuse. Elle contenait environ 40 litres d'urine fluide et rouge. Les ganglions mésentériques et les glandes surrénales n'ont pas pu être identifiés.

Cavité thoracique

Les poumons apparaissaient rouge foncé aux bords arrondis. A l'incision, un liseré blanc limitait la surface externe et le parenchyme pulmonaire étaient uniformément rouge brique à rouge foncé, luisant et de texture friable. Localement, un contenu sero-hémorragique était présent dans les bronchioles et la docimasie (test de flottabilité) était positive. La muqueuse de la trachée était verdâtre et se détachait en lambeaux.

Le coeur était aplati, brun clair, alternant avec des zones rouge brique. A l'incision des ventricules, il n'y avait pas de contenu dans les cavités. L'endocarde était rouge clair avec des reflets verdâtres, surtout au niveau des cordages valvulaires.

Système nerveux central

Le système nerveux central a été examiné lors de la séparation de la tête du reste du corps. Les méninges au niveau du rachis apparaissaient rouge foncé mais le tissu nerveux était complètement histolysé, de consistance crémeuse et de couleur grisâtre mêlé de sang, aussi bien au niveau du rachis qu'au niveau de l'encéphale.

Arrière-bouche

Elle n'a pas pu être examinée.

12.3.2.4. *Diagnostics nécropsiques :*

Les lésions significatives étaient :

Congestion passive viscérale généralisée

Stomatite aiguë multifocale ulcérate du palais dur

Kystes parasitaires au niveau du pannicule graisseux

Otite externe chronique gauche

Parasitose gastrique

12.4. AUTOPSIE DU CACHALOT A95/404 (RÉF. LEIDEN : B)

12.4.1. Signalement

Il s'agissait d'un mâle adulte de 15,4 m de long, couché sur le flanc droit, ventre vers la mer. Avant l'arrivée de l'équipe d'autopsie, la peau, le pannicule graisseux et la paroi musculaire avaient été retirés sur le flanc gauche entre la nageoire pectorale et jusqu'au niveau de l'anus. La cavité abdominale était entièrement ouverte, une partie des viscères avait été retirée et les testicules avaient préalablement été prélevées par une autre équipe. La carcasse était modérément décomposée (condition code : 3) (Kuiken, Garcia Hartmann, 1991).

12.4.2. Examen nécropsique

12.4.2.1. Examen externe

Il n'y avait aucun écoulement au niveau des orifices naturels. Sur le front, à mi-hauteur, 2 cicatrices circulaires blanches de 7 à 8 cm de diamètre étaient présentes. Entre ces 2 lésions, une cicatrice de 25 cm de diamètre en forme de fer à cheval s'ouvrait sur la gauche. Au-dessus de ces lésions, une cicatrice en forme de carte de géographie de 50 cm de diamètre laissait entrevoir des zones de peau normale. Une vingtaine de cicatrices linéaires de 40 à 50 cm de long s'entrecroisaient sur la partie supéro-antérieure de la tête. De plus, une dizaine de cicatrices parallèles de 20 à 30 cm de long et de 1 cm de large étaient visibles sur la face latérale, au-dessus de l'ouverture de la bouche. Quatre cicatrices stellaires de 5 cm de diamètre étaient présentes sur la partie antéro-inférieure de la face latérale de la tête. Les mêmes lacérations que chez l'animal A95/403 étaient observées le long des lèvres supérieures. Une plage de 30 cm de diamètre formée par des cicatrices circulaires disposées de manière concentrique était visible au-dessus de l'angle de la mâchoire.

En bouche, au niveau de la moitié antérieure du palais sur la ligne médiane, sur une longueur de 80 cm, 8 ulcères aigus, arrondis, de 1 cm de diamètre ou allongés, de 3 à 20 cm de long sur 1 à 2 de large, étaient visibles. Leur limite était irrégulière et le bord net. La dépression centrale atteignait 2 à 3 mm de profondeur et laissait apparaître un tissu conjonctif rouge foncé à noir. Certains ulcères étaient recouverts d'une pellicule blanche de nécrose.

12.4.2.2. Examen du tissu sous-cutané, du pannicule graisseux et des muscles

L'épaisseur du pannicule graisseux était de 12 cm. Le conduit auditif externe gauche a été prélevé et disséqué. Il se composait d'un conduit aveugle de 9 cm de long. Le diamètre du conduit avec le tissu conjonctif environnant était de 14 mm et de 8 mm sans le tissu conjonctif. L'extrémité ouverte du conduit était recouverte d'un épithélium cutané sur 2 cm. Sur une longueur de 5 cm, la muqueuse était ulcérée et recouverte de fines pseudo-membranes nécrosées légèrement adhérentes au tissu. La paroi était congestive et l'épaisseur variait de 1 à 2 mm. Trois plages arrondies de 5 mm de diamètre de muqueuse normale, blanches, nacrées et surélevées de 1 mm étaient observables dans cette partie. L'extrémité aveugle était recouverte d'un épithélium blanc, lisse et nacré. Des débris de peau brunâtres étaient présents dans la lumière du conduit. L'autre conduit auditif n'était pas accessible.

Des nodules identiques à ceux du cachalot A95/403 et disposés de la même manière furent observés dans les couches superficielles du pannicule graisseux.

La tunique musculaire était rouge foncée à noire.

12.4.2.3. Examen interne

Cavité abdominale

Le mésentère et les membranes séreuses des viscères étaient rouges.

L'estomac était blanc grisâtre et la paroi gastrique était épaisse (1,5 cm) rouge et luisante. Il n'y avait pas de contenu alimentaire et plusieurs dizaines de nématodes de 8 à 10 cm étaient présents. Des bulles de putréfaction étaient visibles dans la muqueuse. Localement, la membrane séreuse de l'intestin était congestive, de couleur rouge foncée. L'intestin, légèrement distendu par du gaz, était rouge brique avec des reflets verdâtres. Le diamètre était d'environ 10 cm. La paroi était épaisse (8 à 10 mm) et la muqueuse était verdâtre. Le contenu adhérait à la paroi et était peu abondant, pâteux, brun foncé avec des reflets verts.

Le foie était uniformément rouge foncé à noir avec des reflets verdâtres et les bords de l'organe étaient arrondis. La capsule était fine, sans lésion. A l'incision, le tissu était friable, crépitant et un écoulement abondant hémorragique mêlé de bile s'en échappait. Aucun parasite n'a été observé dans les vaisseaux biliaires.

Les 2 reins ont été examinés. Ils apparaissaient de couleur rouge foncée uniforme et la même couleur était présente à l'incision tant sur la partie corticale que dans la médullaire. Il y avait peu d'altération *post mortem*. Les ganglions mésentériques, la vessie et les glandes surrénales n'ont pas pu être identifiés.

Cavité thoracique

L'aspect des poumons était identique à celui de l'animal A95/403. La trachée contenait une quantité importante de liquide séro-hémorragique avec des lambeaux de muqueuse. L'aspect du coeur était similaire à celui de l'animal A95/403.

Système nerveux central

L'aspect du système nerveux central était identique à celui de l'animal A95/403.

Au niveau de l'aile de l'atlas, la surface articulaire apparaissait congestive (rouge rosée) et une dizaine d'érosions en coups d'ongle (2 à 3 cm de long sur 2 à 3 mm de large) étaient présentes.

Arrière-bouche

Elle n'a pas pu être examinée.

L'oesophage était limité par une muqueuse blanchâtre, finement plissée, et une dizaine de nématodes de 5 à 8 cm étaient présents entre les plis.

12.4.2.4. Diagnostic nécropsique

Les lésions significatives étaient :

Stomatite aiguë multifocale ulcérate du palais dur

Kystes parasitaires au niveau du pannicule graisseux

Otite externe aiguë à subaiguë ulcérate gauche

Parasitose gastrique

Congestion passive viscérale généralisée.

12.5. AUTOPSIE DU CACHALOT A95/405 (RÉF. LEIDEN : C)

12.5.1. Signalement

Il s'agissait d'un mâle adulte, de 15,35 de long, couché sur le flanc droit, parallèlement à la côte, le ventre vers la mer. L'autopsie a été autorisée le samedi 14 janvier. Avant l'arrivée de l'équipe d'autopsie, la peau et le pannicule graisseux avaient été retirés sur le flanc gauche depuis la nageoire pectorale jusqu'au niveau du pédoncule caudal. La carcasse était modérément décomposée (condition code : 3) (Kuiken, Garcia Hartmann, 1991).

12.5.2. Examen nécropsique

12.5.2.1. Examen externe

Il n'y avait aucun écoulement au niveau des orifices naturels. Une fine cicatrice blanche, de 5 mm de large sur environ 1 m de long, légèrement incurvée sur la gauche, était présente sur le front. A son extrémité inférieure, une cicatrice de 35 cm, perpendiculaire à l'axe du front était observée. Une dizaine de cicatrices stellaires de 5 cm de diamètre étaient présentes sur la partie antéro-inférieure de la face latérale de la tête. Sur la partie supérieure, on observait des cicatrices verticales et parallèles, à égale distance les unes des autres (environ 15 cm), de 20 à 50 cm de long. Les mêmes lacérations que chez l'animal A95/403 furent observées le long des lèvres supérieures.

En bouche, une quinzaine d'ulcères aigus étaient situés sur la ligne médiane du palais dans la partie antérieure (entre le 4ème et le 11ème espace interalvéolaire). Ils étaient ronds (de 1 à 2 cm de diamètre) à allongés (de 4 cm de long à 2 cm de large). Certains avaient une forme irrégulière, en carte de géographie. La dépression centrale atteignait 2 à 3 mm de profondeur et laissait apparaître un tissu conjonctif rouge foncé à noir. Certains ulcères étaient recouverts d'une pellicule blanche de nécrose.

12.5.2.2. Examen du tissu sous-cutané, du pannicule graisseux et des muscles

L'épaisseur du pannicule graisseux était de 10,6 cm. Des parasites encapsulés identiques à ceux décrits pour l'individu A95/405 ont été observés dans la partie dorsale du pannicule graisseux, derrière la nageoire dorsale. Le conduit auditif externe gauche a été prélevé et disséqué. Il se composait d'un canal aveugle de 11 cm de long. La section était ovale de 1,5 sur 0,7 cm et l'épithélium de recouvrement était blanc, nacré, avec des

zones pigmentées, en continuité avec la peau. Deux ulcères aigus ronds de 1 cm de diamètre étaient présents à environ 3 cm de l'ouverture et une congestion active était observée dans le tissu congestif sous les ulcères. Dans la moitié profonde du conduit, l'épithélium était légèrement plissé et une congestion active diffuse était présente dans le tissu conjonctif. L'autre conduit auditif n'était pas accessible.

La tunique musculaire était rouge foncée à noire.

12.5.2.3. Examen interne :

Cavité abdominale

Extérieurement, l'estomac apparaissait rouge clair, légèrement distendu par du gaz. A l'incision, la paroi était rouge brique, luisante, crépitante, épaisse (3 à 4 cm) et les différents plans avaient tendance à se séparer. Il n'y avait pas de contenu alimentaire et une cinquantaine de nématodes de 3 à 8 cm de long était observée entre les plis de l'estomac. La muqueuse blanchâtre était recouverte d'un fin film adhérent muco-hémorragique rouge sombre à noir. Dans la partie pylorique, 3 oeufs de requins ont été récoltés. La couleur de la séreuse intestinale variait, certains segments étaient rouge brique à rouge sombre, d'autres segments étaient plus clairs avec des reflets verdâtres. Des synéchies de 3 mm de long étaient présentes sur la séreuse. Des bulles de gaz étaient observées au niveau du mésentère et au niveau de la séreuse. L'intestin crépitait et, à l'incision, la paroi était luisante, rouge foncée, épaisse (8 à 10 mm), de consistance caoutchouteuse et les différentes couches se séparaient aisément. Le contenu était peu abondant, noir à reflet verdâtre et adhérent à la paroi. Au niveau de l'abouchement du cholédoque, la muqueuse intestinale était verdâtre avec peu de contenu de la même couleur.

Les bords du foie étaient arrondis et l'organe était uniformément noir. La capsule était fine et, à l'incision, un écoulement sanguinolent peu abondant était observé. Le parenchyme était de texture friable et luisant. Le cortex rénal était rouge foncé et la medulla plus claire. La consistance était ferme et il n'y avait pas d'écoulement à l'incision. La vessie était pleine, la paroi était rouge grisâtre et épaisse (3 cm) et elle contenait environ 30 litres d'urine rouge foncée. Le testicule gauche a été examiné et disséqué. Il était de forme ovale et mesurait 35 cm de long sur 15 cm de large et une hauteur de 19 cm. Il était limité par une albuginée rosâtre épaisse de 6 mm. L'épididyme était situé dorsalement à l'organe et à l'incision aucun contenu n'était observable. Le testicule pesait 7,5 kg et à l'incision le tissu apparaissait rosâtre, la structure était finement lobulée et ferme. L'organe ne présentait pas de modification post-mortem.

Cavité thoracique

La cavité thoracique n'a pas pu être examinée

Système nerveux central

L'aspect du système nerveux central était identique à celui de l'animal A95/403.

Arrière-bouche

Sur les faces latérales de la base de la langue, la muqueuse apparaissait blanche et était localement congestive (rouge violacée) au niveau de l'abouchement de canaux dont l'orifice mesurait 2 mm de diamètre. La structure amygdalienne a été identifiée à cet endroit sous la forme d'un diverticule aveugle de 1 cm de diamètre et de 3 cm de long. Au niveau de l'orifice et à son pourtour, 3 ulcères ronds, irréguliers aux bords arrondis de 1 à 2 cm de diamètre étaient visibles. A l'incision, la paroi du conduit était congestive en surface et dans l'épaisseur, des nodules de 8 à 10 mm de diamètre de couleur rouge brique étaient présents.

12.5.2.4. Diagnostic nécropsique

Stomatite aiguë multifocale ulcéralive du palais dur

Kystes parasitaires au niveau du pannicule graisseux

Otite externe ulcéralive aiguë à subaiguë gauche

Parasitose gastrique

Congestion passive viscérale généralisée

Amygdalite aiguë multifocale ulcéralive

12.5.3. Examens complémentaires

La liste détaillée des échantillons prélevés pour les examens complémentaires est présentée en annexe 1.

12.5.3.1. Histopathologie

Les examens ont été réalisés au département d'Anatomie Pathologique, Prof. COIGNOUL F., Faculté de Médecine Vétérinaire, Université de Liège, Sart Tilman Bât. B.43, 4000 Liège, Belgique.

12.5.3.2. Toxicologie

Les examens ont été réalisés au :

- département d'Océanologie, Prof. BOUQUEGNEAU J.-M. Université de Liège; Sart Tilman Bât. B6, 4000 Liège, Belgique;

- laboratoire d'Ecotoxicologie et de Biologie polaire, Prof. JOIRIS C. Vrije Universiteit Brussel, Pleinlaan, 2; 1050 Bruxelles, Belgique.

12.5.3.3. Génétique

Les prélèvements ont été confiés au département de Biologie,

Dr. MILINKOVITCH M. Université Libre de Bruxelles, Av. F.D. Roosevelt, 50, 1050 Bruxelles, Belgique.

12.5.3.4. Bactériologie

Les examens ont été réalisés au département de Bactériologie, Prof. MAINIL J. Faculté de Médecine Vétérinaire, Université de Liège, Sart Tilman Bât. B.43, 4000 Liège, Belgique.

12.5.3.5. Parasitologie

L'identification des parasites a été réalisée au département d'Anatomie Pathologique.

Les examens de contenu intestinal ont été réalisés au département de Parasitologie, Prof. LOSSON B. Faculté de Médecine Vétérinaire, Université de Liège, Sart Tilman Bât. B.43, 4000 Liège, Belgique.

12.5.3.6. Collection

Les prélèvements histopathologiques, les parasites fixés à l'alcool ainsi que les échantillons congelés (-20°C et -80°C) sont conservés au département d'Anatomie Pathologique (FMV, Ulg).

12.6. RÉSULTATS DES EXAMENS COMPLÉMENTAIRES

12.6.1. Histopathologie

Les échantillons pour l'examen microscopique ont été fixés dans une solution de formol tamponné à 10% puis inclus à la paraffine, coupés en section de 3 µm, fixés sur lame et colorés à l'hématoxyline et éosine.

12.6.1.1. Cachalot A95/403 (réf. Leiden : A)

Conduit auditif externe (L95/453)

a. Ce prélèvement a été réalisé dans la partie superficielle du conduit auditif. L'épiderme était d'épaisseur variable. Au niveau de la jonction dermo-épidermique, sous le *stratum basale*, nous avons observé d'une part des îlots de mélanocytes formant un liseré noir, et d'autre part, un tapis allongé de cellules, composé d'un infiltrat mixte pénétrant le tissu conjonctif. L'infiltration a une double disposition. D'une part, elle se présente sous forme diffuse, et est composée de neutrophiles, de pyocytes, de lymphocytes, de macrophages et de fibroblastes. D'autre part, elle forme des nodules denses, composés de lymphocytes et de macrophages et de rares neutrophiles. La trame conjonctive fibrillaire est désorganisée. En périphérie de ce tissu, des cordons cellulaires composés de neutrophiles et de lymphocytes s'étendent entre les fibres conjonctives.

b. Le deuxième prélèvement a été réalisé dans la partie médiane du conduit auditif. La lumière du conduit était limitée par un épithélium épidermoïde. Dans le tissu sous-jacent, fortement hyperémié, du tissu lymphoïde disposé de manière diffuse ou organisé en follicule était présent. Des diverticules secondaires du conduit auditif se détachaient et s'étendaient en profondeur. Ils étaient limités par un épithélium épidermoïde dont les cellules du *stratum basale* étaient basophiles donnant un aspect très démarqué au conduit. Dans la lumière, de nombreux débris cellulaires étaient visibles. En périphérie des follicules lymphoïdes, une couronne de lymphocytes de grande taille était présente. De rares lymphocytes dont certains étaient pycnotiques et des macrophages de grande taille à noyau clair et vésiculeux étaient visibles au centre, laissant ainsi apparaître la trame conjonctive sous-jacente. Le tissu lymphoïde diffus se composait de lymphocytes de taille variable et de macrophages. Localement, de très nombreux éosinophiles étaient agrégés autour des vaisseaux sanguins.

c. Le troisième prélèvement a été réalisé dans la partie profonde du conduit. La structure tissulaire, identique à celle précédemment observée (195/453b), était formée d'un conduit auriculaire principal se subdivisant en diverticules et de tissu lymphoïde, disposé en tapis uniforme de lymphocytes et en follicules. Des îlots de lymphocytes étaient également visibles dans l'épaisseur de l'épithélium.

Diagnostic : Otite externe évolutive.

Le tissu lymphoïde évoquait la disposition des organes lymphoïdes cryptiques associés aux muqueuses.

Ulcère du palais dur (L95/394 b)

L'épithélium était ancré en profondeur sous la forme de digitations (*rete pegs*) interpénétrant des papilles dermiques. On observait une hyperémie au sommet des ces papilles. Le *stratum germinativum* était formé d'une seule assise cellulaire où de nombreuses figures de mitoses étaient visibles. Dans les *rete pegs*, les cellules du *stratum spinosum* étaient aplaties, disposées perpendiculairement à la surface de la peau. Le noyau était ovale à allongé, central avec un nucléole de petite taille, bien visible. Il y avait peu de cytoplasme. Vers la surface, les cellules devenaient progressivement polyédrales (*stratum intermedium*). Le cytoplasme était plus abondant, légèrement fibrillaire et éosinophile et entourait le noyau. Le noyau était ovale à rond et certains paraissaient vacuolisés. Des arborisations vasculaires étaient présentes jusqu'au niveau de cette zone. Une transition brusque était présente entre le *stratum intermedium* et la couche la plus superficielle (*stratum externum*) dont les cellules fines et allongées étaient disposées parallèlement à la surface de la peau. Leur noyau était très fin et le cytoplasme légèrement éosinophile. Dans cette zone et plus particulièrement en regard des arborisations vasculaires superficielles, nous avons observé des plages s'étendant jusqu'en surface de l'épiderme, composées de cellules de grande taille, ovales à arrondies. Le cytoplasme était très abondant, rosâtre, d'aspect fibrillaire avec plusieurs (de 5 à 20) vacuoles rondes de taille variable et éosinophiles (dégénérescence hydropique). Lorsque le noyau était observable, il apparaissait soit sous la forme d'un fin croissant en périphérie, soit il était pycnotique. Certaines cellules présentaient au niveau du cytoplasme une inclusion de grande taille, éosinophile.

L'épithélium était interrompu au niveau d'un ulcère ayant des limites nettes et caractérisé par une infiltration uniforme de neutrophiles et de cellules à noyau rond principalement des macrophages. Le tissu, à cet endroit, était largement hémorragique et nécrosé. Quelques rares éosinophiles étaient présents.

Diagnostic : stomatite aiguë à subaiguë ulcéralive

Cicatrice blanche en dessous de l'oeil (L95/394 c)

L'épiderme était ancré dans le tissu conjonctif sous-jacent par l'intermédiaire de digitations profondes. Entre celles-ci, des vaisseaux sanguins hyperémiés étaient visibles, accompagnés localement par des neutrophiles et des pyocytes. Les cellules du *stratum basale* étaient polyédrales, avec un noyau de grande taille, vésiculeux et un nucléole bien visible. De nombreuses figures de mitoses étaient visibles. Les couches cellulaires de l'épiderme étaient principalement composées du *stratum*

intermedium. Une organisation cellulaire particulière, en bandes successives disposées perpendiculairement à la surface, était observable. Ainsi, des rubans de cellules rondes à cytoplasme clair, légèrement rosâtre proéminent et à noyau excentré, en croissant, alternaient avec des bandes de cellules polyédrales à noyau central entouré de cytoplasme rosâtre fibrillaire. Vers la surface, les cellules s'allongeaient et se disposaient parallèlement à la surface. Une transition brusque était ainsi présente, le cytoplasme devenant également éosinophile. A partir de cette zone de transition (*stratum externum*), dans la couche la plus superficielle, des inclusions éosinophile de grande taille, étaient visibles dans les cellules. Celles-ci étaient particulièrement présentes en regard des arborisations vasculaires superficielles. Plusieurs vésicules, atteignant 1 mm de diamètre pour les plus grandes, étaient présentes dans le *stratum externum*. Elles contenaient un matériel anhiste, éosinophile et étaient limitées par des cellules pavimenteuses ou vacuolisées.

Diagnostic: dermatite aiguë et dégénérescence hydropique.

Poumon (L95/394 e)

Le tissu apparaissait uniformément histolysé et était envahi par des bactéries. Seule, une trame fibrillaire rosâtre et des structures cartilagineuses étaient encore identifiables.

Diagnostic : histolyse *post mortem*

Paroi gastrique (L95/394 f)

Le tissu était complètement histolysé, la muqueuse avait disparue.

Diagnostic : histolyse *post mortem*

Parasite dans le pannicule graisseux (L95/394 g)

Ce nodule était caractérisée par une paroi épaisse composée de fibrocytes. Des vaisseaux sanguins étaient visibles dans son épaisseur et de nombreuses cellules inflammatoires (neutrophiles, cellules à noyau rond et éosinophiles) étaient présentes. Le centre du nodule était occupé par une larve parasitaire.

Diagnostic: parasite (larve) enkysté.

Intestin (L95/394 h, i)

Le tissu était complètement histolysé rendant l'interprétation microscopique impossible. En effet, la muqueuse avait disparu et le

prélèvement était uniquement composé de tissu d'aspect fibrillaire rosâtre enchevêtré.

Diagnostic : histolyse *post mortem*

Foie (L95/394 j)

Le tissu était complètement histolysé rendant l'interprétation microscopique impossible. La structure tissulaire caractéristique avait disparu et les cellules n'étaient plus identifiables.

Diagnostic : histolyse *post mortem*

Rein (L95/394 k)

Le tissu était complètement histolysé rendant l'interprétation microscopique impossible. La structure tissulaire caractéristique avait disparu et les cellules n'étaient plus identifiables.

Diagnostic : histolyse *post mortem*

Vessie (L95/394 l)

Le tissu était complètement histolysé, la muqueuse avait disparu. Seule persistait une trame fibrillaire rosâtre sans aucune cellule

Diagnostic : histolyse *post mortem*

12.6.1.2. Cachalot A95/404 (réf. Leiden : B)

Conduit auditif externe (L95/454)

a. Dans la partie superficielle du conduit auditif, l'épiderme était d'épaisseur variable et une infiltration de plasmocytes était observable dans le derme hyperémié sous-jacent. Des foyers inflammatoires composés de pyocytes, de lymphocytes et de macrophages ainsi que de petites zones d'hémorragie étaient présentes en profondeur. Localement, l'épiderme était absent, laissant apparaître un tissu conjonctif fortement infiltré par des plasmocytes, des neutrophiles. Des plages de nécrose étaient également visibles.

b. Dans la partie médiane, l'épiderme avait complètement disparu, seul persistait le derme, fortement hémorragique, infiltré par de nombreux neutrophiles et d'aspect nécrosé. Dans le tissu sous-jacent, des follicules lymphoïdes ainsi qu'un tapis uniforme de lymphocytes étaient présents. Quelques macrophages, éosinophiles et fibroblastes étaient visibles. Des

cordons de cellules inflammatoires s'étendaient en profondeur entre les fibres conjonctives.

c. Dans la partie profonde du conduit auditif, l'épiderme était d'épaisseur variable et détachait en profondeur des digitations dans le tissu sous-jacent. Des îlots cellulaires contenant des lymphocytes, des plasmocytes étaient présents au sein de l'épithélium et étaient limités par une assise de cellules basales à noyau basophile qui dans certains cas, étaient refoulés en périphérie (aspect en croissant) par la présence de larges inclusions cytoplasmiques légèrement éosinophiles. Au niveau du derme, de nombreux lymphocytes, plasmocytes, macrophages et fibroblastes étaient présents. Sous le derme, de larges cordons de cellules à noyau rond infiltraient le tissu parallèlement à l'épithélium, formant une barrière quasi continue. Des vaisseaux sanguins néoformés étaient également observables. Localement, l'épithélium devenait plus mince et nécrosé et l'infiltrat inflammatoire se composait de neutrophiles, de lymphocytes, de macrophages et de fibroblastes. En périphérie, des îlots de plasmocytes étaient présents autour des vaisseaux sanguins.

Diagnostic : Otite évolutive ulcérate et nécrosante.

Surface articulaire de l'occiput (articulation atlanto-occipitale) (L95/395 c)

Aucune lésion n'a été mise en évidence.

Surface articulaire de l'atlas (articulation atlanto-occipitale) (L95/395d)

Aucune lésion n'a été mise en évidence.

Abrasions cutanées au niveau de la lèvre supérieure (L95/395e)

Localement, le *stratum intermedium* était manquant et les papilles dermiques étaient fortement dilatées par des lacunes vasculaires remplies de globules rouges. Il n'y avait aucune réaction inflammatoire.

Ulcère du palais dur (L95/395 f)

Par rapport à la lésion ulcérate du cachalot A95/403 (cf 7.1.1.2.), la réaction inflammatoire au niveau de l'ulcère était plus faible et superficielle, caractérisée par une infiltration de macrophages et de quelques neutrophiles. Le tissu conjonctif apparaissait complètement nécrosé à cet endroit.

Diagnostic : stomatite aiguë à subaiguë ulcérate

Nodule dans le pannicule graisseux (L95/395 g)

Le nodule était identique à celui du cachalot A95/403 (cf 7.1.1.6.).

Diagnostic: parasite (larve) enkysté.

Poumon (L95/395 h)

Le tissu était complètement histolysé empêchant toute interprétation microscopique. Seule, une trame fibrillaire rosâtre et des structures cartilagineuses étaient encore identifiables. Les bronchioles de large diamètre étaient encore visibles mais plus aucune structure ne pouvait être interprétée. D'autres altérations étaient présentes telles que de l'hémolyse des globules rouges et des précipitations de pigments formoliques.

Diagnostic : histolyse *post mortem*.

Méninges (L95/395 j)

Le tissu était histolysé, seul persistait une trame connective mais plus aucune structure n'était présente.

Diagnostic : histolyse *post mortem*.

Rein (L95/395 k)

Nous avons observé une congestion généralisée dans la partie corticale et la partie médullaire. Le cytoplasme des cellules. Des granules de petites tailles, jaune verdâtre étaient présents dans le cytoplasme de certaines cellules des tubes situés dans les parties externes du cortex rénal. des tubes apparaissait finement granuleux, le noyau était rond basophile et central. Il n'y avait pas d'autre lésion.

Diagnostic : congestion passive corticale et médullaire.

Foie (L95/395 l)

Le tissu était complètement histolysé empêchant l'interprétation microscopique.

Diagnostic : histolyse *post mortem*.

Cholédoque (L95/395 m)

La muqueuse était complètement histolysée, la lumière du conduit contenait des cellules desquamées et des bactéries.

Diagnostic : histolyse *post mortem*.

Paroi gastrique (L95/395 o.p)

Le tissu était complètement histolysé empêchant l'interprétation microscopique.

Diagnostic : histolyse *post mortem*.

Intestin (L95/395 n.q)

Le tissu était complètement histolysé empêchant l'interprétation microscopique.

Diagnostic : histolyse *post mortem*.

12.6.1.3. Cachalot A95/405 (réf. Leiden : C)

Conduit auditif externe (L95/396 b)

a. Comme observé au niveau des prélèvements du conduit auditif de l'animal L95/454 (cf 7.1.2.1.), une infiltration de lymphocytes et de plasmocytes était observée entre les papilles dermiques et au niveau de la jonction dermo-épidermique. Des cordons composés de ces cellules s'étendaient en profondeur, accompagnés de fibroblastes. De rare éosinophiles étaient également présents. Localement, des îlots de cellules inflammatoires accompagnant des vaisseaux sanguins néoformés disséquaient le tissu conjonctif.

b. Au niveau médian, des papilles profondes de l'épiderme fusionnaient formant ainsi des logettes contenant des vaisseaux sanguins, des lymphocytes de grande taille à noyau basophile et des plasmocytes. Localement des neutrophiles étaient présents. Dans le derme, un anneau continu de lymphocytes, de macrophages et de vaisseaux sanguins néoformés étaient visibles formant ainsi une barrière continue entre l'épithélium et le tissu conjonctif sous-jacent.

c. Dans la partie profonde, l'organisation était similaire à celle décrite pour la partie médiane du conduit auditif excepté que la couronne inflammatoire au niveau du derme était moins épaisse et se composait principalement de lymphocytes de petite taille ayant un noyau basophile dense, de rares plasmocytes et de macrophages.

Diagnostic : otite externe évolutive

Ulcère du palais dur (L95/396 a)

Au niveau de la zone ulcérée, quelques digitations épidermiques profondes étaient encore visibles. De nombreux neutrophiles étaient visibles dans les papilles superficielles. En périphérie de l'ulcère, les cellules inflammatoires étaient disposées en îlots denses autour des vaisseaux sanguins. Les cellules superficielles du *stratum spinosum* au niveau des marges de l'ulcère étaient fortement dilatées et arrondies; le cytoplasme était rosâtre et proéminent.

Diagnostic : stomatite ulcéralive aiguë à subaiguë

Amygdale (L95/396 c)

Sur la base de l'organisation tissulaire, le prélèvement se compose d'une amygdale cryptique. En effet, le tissu était formé d'un épithélium de surface d'épaisseur variable, d'une à plusieurs dizaines de couches cellulaires, s'étendant en profondeur sous la forme de digitations. Du tissu lymphoïde était associé autour et entre ces digitations. Il était disposé sous la forme de plage diffuse ainsi que sous la forme de nodules ou follicules (follicule amygdalien). Des cellules inflammatoires (neutrophiles et cellules à noyau rond) ainsi que des cellules pycnotiques étaient présentes en quantité variable dans la lumière des cryptes. Au niveau des follicules, le centre germinale contenait des macrophages et des cellules à noyau caryorhexique. Très peu de lymphocytes étaient présents dans la partie centrale, seule une couronne périphérique de lymphocyte était visible.

Diagnostic : déplétion lymphoïde germinale

Vessie (L95/396 d)

Le tissu était complètement histolysé empêchant l'interprétation microscopique.

Diagnostic : histolyse *post mortem*.

Rein (L95/396 e)

Nous avons observé une congestion généralisée dans la partie corticale et la partie médullaire. Le tissu était fortement altéré suite à l'histolyse

Diagnostic : congestion passive corticale et médullaire, histolyse *post mortem*.

Paroi gastrique (L95/396 f)

Le tissu était complètement histolysé empêchant l'interprétation microscopique .

Diagnostic : histolyse *post mortem*.

Testicule (L95/396 g)

Le tissu testiculaire était divisé en lobules par de larges *septa* de tissu connectif. Dans les lobules, les tubules séminifères étaient entourés par de fines travées conjonctives et ils étaient formés par un épithélium stratifié. On pouvait distinguer une assise de cellules basales rondes à polyédrales, dont le noyau était central et hypochromatique. Le cytoplasme, peu abondant entourait le noyau. D'autres cellules, disposées en périphérie et dans les parties plus centrales, apparaissaient rondes avec un noyau de plus petite taille, basophile et un cytoplasme plus abondant, éosinophile. Dans les parties centrales de certains tubes, quelques spermatozoïdes étaient identifiés. Dans le tissu interstitiel, des cellules polyédrales étaient présentes. Le noyau était basophile et le cytoplasme apparaissait éosinophile, abondant. Certaines étaient vacuolisées mais la plupart étaient disposées en périphérie de lacunes interstitielles, leur cytoplasme s'étendant sous la forme de fins prolongements limitant ces espaces.

Diagnostic: activité spermatogénétique.

Épididyme (L95/396 h)

Le tissu était complètement histolysé rendant l'interprétation microscopique impossible.

Diagnostic : histolyse *post mortem*.

12.6.2. Bactériologie

12.6.2.1. Cachalot 1

A partir de l'échantillon de contenu intestinal, en atmosphère aérobie, une culture pure et abondante d'*Enterobacter aerogenes* a été obtenue tandis qu'en atmosphère anaérobie, *Clostridium perfringens* a été isolé.

L'ensemencement des échantillons de contenu intestinal, réalisé après enrichissement au tétrathionate, n'a pas permis de mettre en évidence *Salmonella enterica*.

12.6.2.2. Cachalot 2

A partir des écouvillons réalisés dans les conduits auditifs, en atmosphère aérobie, une culture pure et abondante de *Staphylococcus* non hémolytique a été isolée tandis qu'en atmosphère anaérobie, *Clostridium perfringens* a été isolé.

A partir de l'échantillon de contenu intestinal, en atmosphère aérobie, la présence de *Cardiobacterium hominis* a été suspectée mais l'identification précise n'a pas pu être réalisée. En atmosphère anaérobie, les germes suivants ont été isolés : *Clostridium perfringens*, *Proteus sp.*, *Bacillus sp.*

L'ensemencement des échantillons de contenu intestinal, réalisé après enrichissement au tétrathionate, n'a pas permis de mettre en évidence *Salmonella enterica*.

12.6.2.3. Cachalot 3

Les ensemencements réalisés à partir des échantillons de contenu intestinal, en atmosphère aérobie, se sont révélés négatifs. De même, l'ensemencement, réalisé après enrichissement au tétrathionate, n'a pas permis de mettre en évidence *Salmonella enterica*. En atmosphère anaérobie, une culture pure et abondante de *Clostridium perfringens* a été obtenue.

12.6.3. Parasitologie

Les parasites collectés dans l'estomac étaient *Anisakis sp.*

Sur chacun des trois prélèvements frais de contenu intestinal, une recherche a été effectuée par 2 méthodes différentes.

La première procédure (Mac Master) consiste en un comptage des oeufs par flottaison dans une solution de chlorure de sodium saturée. Le seuil de détection par cette méthode est de 100 oeufs par gramme de matières fécales.

La seconde procédure (enrichissement) consiste en une concentration des éléments parasitaires par centrifugation puis par flottaison dans une solution de chlorure de zinc et chlorure de sodium saturée.

L'examen par la méthode de Mac Master s'est révélé négatif dans tous les cas.

La méthode d'enrichissement a permis d'isoler des oeufs de nématodes (type *ascaridae*) dans le contenu intestinal des cachalots A95/403 et A95/404.

12.7. DISCUSSION

Les 3 cachalots échoués à Scheveningen avaient une taille similaire et formaient un groupe de jeunes mâles. L'épaisseur du pannicule graisseux était réduite (106 à 120 mm), signalant ainsi un état de maigreur. En effet, selon Lockyer, à l'insertion caudale de la nageoire dorsale, l'épaisseur normale du pannicule graisseux sous cutané, chez des animaux de cette taille, est d'environ 160 mm (Lockyer, 1991). Il est possible que les animaux échoués à Scheveningen étaient affaiblis, et que cet état les a prédisposés à fréquenter des eaux peu profondes (Evans, 1993; Needham, 1993).

Des différentes observations relevées lors de l'examen externe des 3 animaux, quelques lésions retiennent notre attention. Ainsi, les cicatrices parallèles et stellaires observées sur les parties antérieures de la tête résulteraient de conflits entre individus de la même espèce (Evans, 1993), la distance séparant les cicatrices équivalant à l'espace interdentaire. Les cicatrices circulaires sur le front auraient pour origine l'attachement de tentacules de calmars(*squids*) (Evans, 1993).

Les érosions légèrement hémorragiques observées sur les parties ventrales, proviennent d'abrasions sur le sable, lors de l'agonie sur la plage. Les lacérations cutanées, observées sur la lèvre supérieure en regard des dents inférieures, résultent de la fermeture passive de la mâchoire par les mouvements d'eau après la mort. L'absence de lésion microscopique atteste cette affirmation.

Lors de l'examen interne, dans la cavité abdominale, la lésion la plus significative observée sur les 3 animaux était la congestion passive généralisée. Au niveau de la cavité thoracique du cachalot A95/403 et du cachalot A95/404, un aspect congestif et luisant des poumons était observé mais les altérations *post mortem* avaient déjà fortement modifié l'aspect du tissu, les cavités thoraciques n'ayant été examinées que 48 heures après l'échouage. Ainsi, l'apparence uniformément luisante du parenchyme pulmonaire, la docimasia (test de flottabilité) positive et le contenu séro-hémorragique des bronchioles sont aussi bien compatibles avec de l'oedème pulmonaire qu'avec des suffusions de liquides vers les espaces aériens après la mort. Mais la distribution uniforme des observations et l'aspect homogène du poumon confirment l'hypothèse d'un processus *ante mortem* avec une congestion passive généralisée associée à de l'oedème

pulmonaire. Lors de modifications *post mortem*, l'hypostase et les suffusions de liquides sont observées dans les parties corporelles déclives. Ainsi, la congestion passive généralisée et l'oedème pulmonaire éventuels sont compatibles avec une défaillance cardio-vasculaire ou avec un ralentissement du retour sanguin ayant entraîné un état de *shock*. La mise en place d'un état de *shock* (hypovolémique et cardiogénique) est due à une réduction du flux cardiaque, à une hypotension, à une réduction de la perfusion tissulaire et à l'hypoxie cellulaire (Cotran et al., 1994). Ce processus pathologique est une des complications consécutives à l'échouage des mammifères marins (Needham, 1993).

Il n'y avait aucun contenu alimentaire dans les compartiments gastriques démontrant ainsi que les animaux ne s'étaient plus alimentés récemment. Cette observation a été déjà signalée lors d'échouage massif d'odontocètes (Morimitsu et al., 1986).

Aucune conclusion ne peut être tirée de l'examen des prélèvements d'encéphales, les altérations *post mortem* étant trop importantes.

La lésion ronde, cratériforme, claire, entourée d'un halo sombre observée au niveau de la peau du cachalot A95/403 ressemble aux lésions cutanées décrites chez d'autres cétacés lors d'infection par des poxvirus (Baker, Martin, 1992; Baker, 1992(a)). De plus, l'image microscopique que nous avons observée est proche de la description de la lésion (Baker, 1992(b); Geraci et al., 1979; Stoskopf, 1990). Il est intéressant de souligner que Geraci considère que la poxvirose est à mettre en relation avec des mauvaises conditions environnementales, le stress ou un état de santé déficitaire (Geraci et al., 1979).

Dans la cavité buccale des 3 cachalots, des lésions de stomatite aiguë ulcéralive multifocale ont été observées sur le palais dur. L'image histopathologique évoque une étiologie virale mais qui reste encore à préciser. Des lésions quasi similaires (stomatite ulcéralive profonde et stomatite vésiculeuse et érosive) ont été décrites chez des dauphins (*Stenella coeruleoalba*) lors de l'épidémie de morbillivirose (Domingo et al., 1992). Cet auteur considérait que la stomatite ulcéralive profonde était due à des agents opportunistes, sans préciser l'étiologie et secondaire à un état immunodéprimé. La stomatite vésiculeuse et érosive était vraisemblablement d'origine virale et plus particulièrement à calicivirus, picornavirus ou herpesvirus.

Un conduit auditif prélevé sur chaque cachalot avait une otite externe subaiguë à chronique. Chez les animaux domestiques, ce type d'otite externe s'accompagne d'hyperplasie épidermique, d'acanthose, d'hyperkératose et de parakératose. Des croûtes peuvent être présentes ainsi

que des ulcères surtout si *Pseudomonas sp.* est associé à la lésion ou si *Malassezia pachydermatis* est présent. De telles réactions inflammatoires de l'oreille externe se peuvent se propager vers l'oreille moyenne et interne provoquant un dysfonctionnement vestibulaire. L'extension via le nerf acoustique est fréquente et entraîne une encéphalite ou une méningite focale (Wilcock, 1993). Chez les cétacés, des lésions du nerf acoustiques ont été mises en évidence sur des individus échoués. Morimitsu (Morimitsu et al., 1986; Morimitsu et al., 1987) suggère que ces lésions pourraient entraîner une dysfonction du système d'écholocation. Les animaux ne seraient plus capable de se nourrir adéquatement et deviendraient maigres. De plus, l'altération de la fonction vestibulaire les prédisposerait à fréquenter des eaux peu profondes. Or, les cachalots se sont échoués sur des plages de sable de faible déclivité au moment de la marée basse. Une des causes d'échouages massifs (au moins 3 individus) semble être une "erreur de navigation" dans des bancs de sable en forme de cul de sac, à marée basse. De plus, la cohésion sociale forte entre les membres d'un groupe amplifie le risque (Rice, 1989).

12.8. CONCLUSIONS

Les cachalots de Scheveningen formaient un groupe de jeunes mâles qui sont venus s'échouer vivants. Il est probable qu'ils faisaient partie d'un groupe plus nombreux. En effet, 21 cachalots se sont échoués sur les côtes de la Mer du Nord, entre début novembre et mi-janvier.

Il est important de distinguer les lésions associées à la mort des cachalots sur la plage de celles qui renseignent sur les raisons de l'échouage, autrement dit, de différencier la cause de la mort de celle de l'échouage.

Les lésions internes (congestion passive généralisée et oedème pulmonaire) évoquent un ralentissement du retour sanguin ou un déficit cardio-vasculaire ayant provoqué un état de *shock* (*shock* hypovolémique ou cardiogénique), responsable de la mort des cachalots. Les érosions cutanées présentes sur les parties ventrales sont survenues au moment de l'échouage suite à l'abrasion de la peau sur le sable.

La maigreur, la stomatite aiguë à subaiguë et l'otite externe évolutive observées sur les 3 cachalots ont du apparaître avant l'échouage.

La maigreur des animaux échoués est vraisemblablement un indice d'affaiblissement. Les lésions cutanées (dermatite aiguë) et buccales évoquaient une étiologie virale pouvant être le reflet d'un état de santé déficitaire favorisant des infections secondaires. Ces observations associées aux lésions étendues de l'oreille (altérations éventuelles de

l'équilibre et de l'écholocation) ont vraisemblablement prédisposé les animaux à fréquenter des eaux peu profondes. La topographie marine locale (bancs de sable formant des culs de sac avec la côte) et la cohésion sociale forte entre les individus d'un groupe sont vraisemblablement les dernières maillons du processus qui a permis l'échouage.

12.9. RÉFÉRENCES

- BAKER J. R. Causes of mortality and parasites and incidental lesions in dolphins and whales from British waters. *Vet.Rec.*, 1992(a), 130, 569-572.
- BAKER J. R. Skin disease in wild cetaceans from British waters. *Aquatic Mammals*, 1992(b), 18, 27-32
- BAKER J. R., MARTIN A. R. Causes of mortality and parasites and incidental lesions in harbour porpoises (*Phocoena phocoena*) from British waters. *Vet.Rec.*, 1992, 130, 554-558.
- COTRAN S. R., KUMAR V., ROBBINS S. L. *Pathologic basis of diseases*. Philadelphia: W.B. Saunders company, 1994. Ed. 5 pp. 93-121.
- DOMINGO M., VISA J., PUMAROLA M., MARCO A. J., FERRER L., RABANAL R., KENNEDY S. Pathologic and immunocytochemical studies of morbillivirus infection in striped dolphins (*Stenella coeruleoalba*). *Vet.Path.*, 1992, 29, 1-10.
- EVANS P. G. H. *The natural history of whales and dolphins*. London: Academic Press, 1993. Ed. 3 pp. 238-242.
- GERACI J. R., HICKS B. D., ST.AUBIN D. J. Dolphin pox: A skin disease of cetaceans. *Can.J.comp.Med.*, 1979, 43, 399-404.
- KUIKEN T., GARCIA HARTMANN H. *Proceedings of the first ECS workshop on Cetacean pathology: dissection techniques and tissue sampling*. ECS Newsletter #17 Special issue, 1991.
- LOCKYER C. Body composition of the sperm whales *Physeter macrocephalus*, with special reference to the possible functions of fat depots. *Rit Fiskideilar Journal of the marine research institute Reykjavik*, 1991, 12(2), 1-24.
- MORIMITSU T., NAGAI T., IDE M., ISHII A., KOONO M. Parasitic octavus neuropathy as a cause of mass stranding of Odontoceti. *J. Parasit.*, 1986, 72(3), 469-472.
- MORIMITSU T., NAGAI T., IDE M., KAWANO H., NAICHUU A., KOONO M., ISHII A. Mass stranding of odontoceti caused by parasitogenic eighth cranial neuropathy. *Journal of wildlife diseases*, 1987, 23 (4), 586-590.
- NEEDHAM D. J. Cetacean strandings. In: *Zoo and wild animal medicine current therapy*. FOWLER M.E. Ed Philadelphia: W.B. Saunders Company, 1993, p. 415-425.
- RICE D. W. sperm whale *Physeter macrocephalus* Linnaeus, 1758. In: *Handbook of marine mammals, volume 4: river dolphins and the larger toothed whales*. RIDGWAY S.H., SIR HARRISON R. Eds San Diego: Academic Press, 1989, p. 177-233.
- KENNEDY-STOSKOPH, S. Viral diseases in marine mammals. In: *Handbook of marine mammal medicine: health, disease, and rehabilitation*. Dierauf Ed. Boca Raton: CRC Press, 1990, 97-113.
- WILCOCK B. P. The eye and ear. In: *Pathology of domestic animals*. JUBB K.V.F., KENNEDY P.C., PALMER N. Eds San Diego: Academic Press, 1993, p. 441-529.

SAMPLES	Sperm whale A95/403	Sperm whale A95/404	Sperm whale A95/405
(1) Histopathology			
-Formalin-			
skin ulcer	1		
skin	1		
ear duct	1	1	1
palate ulcer	1	1	1
blubber node	1	1	
lung	1	1	
gastric wall	1	1	1
intestine	1	1	
liver	1	1	1
kidney	1	1	1
articular surface - atlas		1	
- skull		1	
brain	1	1	
urinary bladder	1		1
testis			1
epididymis			1
meninx		1	
tonsil			1
(2) Toxicology			
-Frozen-			
kidney	1	1	1
muscle	1	1	1
liver	1	1	1
pannicule graisseux	1	1	1
intestine	1	1	1
(3) Bacteriology			
-Fresh-			
intestine	1	1	1
(4) Parasitology			
-Fresh-			
intestine	1	1	1
-Alcohol-			
parasites	1	1	1
(5) DNA analysis			
-DMSO-			
skin	1	1	1
(6) Frozen -20°C			
brain	1	1	1
palate ulcer	1	1	1
lung	1	1	
urine	1		1
stomach content	1		1
intestine content	1	1	1
spermaceti	1		
-Frozen -80°C-			
palate ulcer	1	1	1
skin ulcer	1		
lung	1	1	
brain	1	1	1

Appendix 1 : samples collection on the 3 sperm whales stranded along the dutch coast (January 12, 1995).

13. RAPPORT D'AUTOPSIE DU LAGÉNORHYNQUE À BEC BLANC (*LAGENORHYNCHUS ALBIROSTRIS*) A95/378

13.2. PARTICIPANTS

L'autopsie a été réalisée par le Dr. Jannaux T., département d'Anatomie Pathologique, Faculté de Médecine Vétérinaire (FMY), Université de Bourgogne (UB), 21000 Dijon, France.

Mme. Robert S., département d'Anatomie Pathologique (AP), Université de Bourgogne (UB), 21000 Dijon, France.

Mlle. Brocard J., département d'Anatomie Pathologique (AP), Université de Bourgogne (UB), 21000 Dijon, France.

M. Howard A., département d'Anatomie Pathologique (AP), Université de Bourgogne (UB), 21000 Dijon, France.

13.3. SIGNALLEMENT ET HISTOIRE DE LA MALADIE

Le signallement d'un lagénorhynque à bec blanc (*Lagenorhynchus albirostris*) mâle et adulte, la détermination de l'espèce, l'examen histologique et la réalisation d'un rapport d'autopsie ont été réalisés sous la supervision de la Dr. Jannaux T. (UB, 21000 Dijon, France).

Certains renseignements ont été obtenus à la suite d'un entretien avec la Dr. Jannaux T. (UB, 21000 Dijon, France).

13.1. ANAMNÈSE

Un dauphin mort a été découvert à 11h00, le 10 janvier 1995, lors de la marée haute, sur la plage de Lombardsijde. Lors de l'échouage, les conditions météorologiques étaient mauvaises et une tempête en mer était signalée. Le cadavre a été transmis au département d'Anatomie Pathologique de la Faculté de Médecine Vétérinaire (FMV), Université de Liège (ULg) par l'intermédiaire de la Protection Civile durant la soirée (22h00). L'examen nécropsique a été réalisé le 11 janvier au département d'Anatomie Pathologique (FMV, ULg) suivant le protocole de l'*European Cetacean Society* (Kuiken et Garcia Hartmann, 1991).

Les résultats des investigations *post mortem* sont exposés dans le présent rapport.

13.2. PARTICIPANTS

L'autopsie a été réalisée par le Dr. Jauniaux T., département d'Anatomie Pathologique, Faculté de Médecine Vétérinaire (FMV), Université de Liège (ULg);

avec la collaboration de :

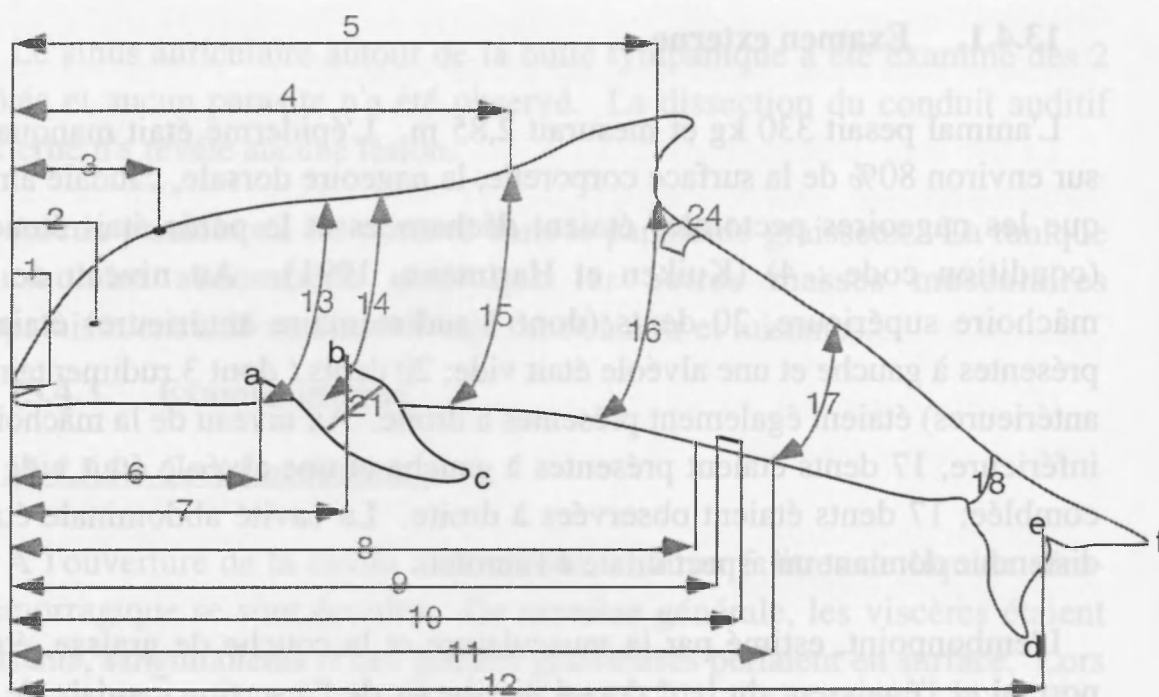
Mme Gobert S., département d'Océanologie (ULg);

Mlle Brosens L., département d'Anatomie Pathologique, (FMV, ULg);

Mr. Nowosad A., étudiant, (FMV, ULg);

13.3. SIGNALEMENT ET PROTOCOLE DE MESURE

Il s'agissait d'un Lagénorhynque à bec blanc (*Lagenorhynchus albirostris*), mâle et adulte. La détermination de l'espèce *Lagenorhynchus albirostris* a été réalisée suite au comptage des dents (Duguy et Robineau, 1982). Certaines mesures n'ont pas été relevées suite à la disparition des points de repère, consécutive aux altérations *post mortem*.



1: extrémité antérieure-commissure lèvres	26	cm
2: extrémité antérieure-oeil	33	cm
3: extrémité antérieure- évent	37	cm
4: extrémité antérieure-insertion craniale nageoire dorsale	118	cm
5: extrémité antérieure-insertion caudale nageoire dorsale	156	cm
6: extrémité antérieure-insertion craniale nageoire pectorale	49	cm
7: extrémité antérieure-insertion caudale nageoire pectorale	69	cm
8: extrémité antérieure-extrémité craniale fente génitale	160	cm
9: extrémité antérieure-extrémité craniale fente mammaire	-	cm
10: extrémité antérieure-extrémité caudale fente mammaire	-	cm
11: extrémité antérieure-extrémité caudale fente génitale	174	cm
12: longueur totale	285	cm
13: circonférence à l'insertion craniale nageoire pectorale	-	cm
14: circonférence à l'insertion caudale nageoire pectorale	-	cm
15: circonférence à l'insertion craniale nageoire dorsale	-	cm
16: circonférence à l'insertion caudale nageoire dorsale	-	cm
17: circonférence au niveau de extrémité caudale fente	-	cm
18: circonférence à la base de la nageoire caudale	-	cm
19: (a-c) bord cranial de la nageoire pectorale	41	cm
20: (b-c) bord caudal de la nageoire pectorale	34	cm
21: largeur de la nageoire pectorale	19	cm
22: (d-e) pointe droite nageoire caudale-échancrure nageoire	-	cm
23: (e-f) pointe gauche nageoire caudale-échancrure	-	cm
23: (d-f) largeur nageoire caudale	-	cm
24: épaisseur pannicule graisseux à l'insertion caudale nageoire dorsale	1,5	cm

13.4. EXAMEN NÉCROPSIQUE

13.4.1. Examen externe

L'animal pesait 330 kg et mesurait 2,85 m. L'épiderme était manquant sur environ 80% de la surface corporelle, la nageoire dorsale, caudale ainsi que les nageoires pectorales étaient décharnées et le pénis était étendu (condition code : 4) (Kuiken et Hartmann, 1991). Au niveau de la mâchoire supérieure, 20 dents (dont 1 rudimentaire antérieure) étaient présentes à gauche et une alvéole était vide; 20 dents (dont 3 rudimentaires antérieures) étaient également présentes à droite. Au niveau de la mâchoire inférieure, 17 dents étaient présentes à gauche et une alvéole était vide et comblée; 17 dents étaient observées à droite. La cavité abdominale était distendue donnant un aspect dilaté à l'animal.

L'embonpoint, estimé par la musculature et la couche de graisse, était normal et l'épaisseur du lard dorsal au niveau de l'insertion caudale de la nageoire dorsale était de 15 mm. L'épiderme était manquant sur quasi toute la surface corporelle, excepté l'extrémité distale du pédoncule caudal, sur les faces internes des nageoires pectorales et sur la région interpectorale ventrale. Les yeux étaient manquants, seul la sclérotique était encore présente. Les nageoires pectorales étaient décharnées à partir du carpe, et l'épaule gauche était luxée. Une dépression allongée dans l'axe du corps parcourait la longueur de la nageoire dorsale à hauteur de la jonction entre le tiers médian et le tiers inférieur (face gauche). A 25 cm de l'insertion caudale de la nageoire dorsale, on observait au niveau de la carène dorsale, une dépression (7,5 cm de long sur 2 cm de profondeur) où la peau était manquante et qui atteignait la couche de graisse sous-cutanée. Des plages arrondies en dépression (de 1 à 7 cm de diamètre) atteignant également le pannicule graisseux sous-cutané étaient disséminées de façon bilatérale dans le quart supérieur des parties postérieures.

A l'examen des orifices naturels, des suffusions sanguinolentes et huileuses étaient visibles au niveau de l'extrémité antérieure du rostre ainsi qu'au niveau des gencives inférieures. Un écoulement sanguinolent était noté au niveau de l'évent. Aucun parasite n'a été observé au niveau de la peau ou des orifices.

13.4.2. Examen du tissu sous-cutané, du pannicule graisseux et des muscles

Le sinus auriculaire autour de la bulle tympanique a été examiné des 2 côtés et aucun parasite n'a été observé. La dissection du conduit auditif externe n'a révélé aucune lésion.

Aucun parasite n'a été observé dans le pannicule graisseux. La tunique musculaire abdominale ainsi que les autres masses musculaires apparaissaient uniformément rouge foncé à noir et luisantes.

13.4.3. Examen interne

13.4.3.1. Cavité abdominale

A l'ouverture de la cavité abdominale, environ 5 litres de liquide séro-hémorragique se sont écoulés. De manière générale, les viscères étaient luisants, sanguinolents et des gouttes graisseuses perlaient en surface. Lors de manipulation, les organes étaient crépitants, en raison de la présence de gaz.

Le mésentère était rouge rosé.

Les différents compartiments de l'estomac ont été examinés. Dans l'estomac principal, (seconde chambre gastrique), 1,3 kg de contenu était présent et a été collecté. Il se composait uniquement de débris osseux de poissons (arêtes, otolithes, vertèbres) mêlés d'une faible quantité de sang. Au niveau de la muqueuse gastrique, 5 ulcères aigus de 1 à 2 cm de diamètre étaient présents. Aucun parasite n'était associé à la lésion. Le contenu était de même nature au niveau de l'estomac pylorique (troisième compartiment) mais en quantité moindre (environ 100 g.).

Les intestins étaient uniformément distendus par du gaz, la paroi était rouge brique. La longueur totale des intestins était de 27 mètres. A l'incision, sur toute la longueur, la muqueuse était rouge brique et le contenu était sanguinolent, muqueux ("boue sanguine"). Le contenu a été examiné et filtré et aucun parasite n'a été isolé. Les ganglions mésentériques étaient de consistance dure, ils apparaissaient blancs et fibreux à l'incision.

Les bords du foie étaient arrondis et, à l'incision, le parenchyme était rouge foncé, de consistance diminuée par rapport à la normale et de texture friable. Une ecchymose de 1 cm de diamètre était présente dans le tissu au niveau du lobe droit. Aucun parasite n'a été observé.

La rate était uniformément rouge sombre à noir et à l'incision, le tissu, de la même couleur, était de texture friable.

Le tractus uro-génital a été disséqué, les reins étaient rouges sombres, la vessie était vide et la muqueuse vésicale était rosée.

Un semis miliaire de synéchies de petite taille était présent sur le péritoine, entre les reins.

Aucune observation particulière n'a été relevée au niveau des testicules et des glandes surrénales.

13.4.3.2. Cavité thoracique

Les poumons étaient aplatis et les bords étaient arrondis. Ils apparaissaient uniformément rouge brunâtre sur toute leur surface et rouge foncé au niveau du parenchyme. Il n'y avait aucun écoulement lors de l'incision mais le tissu apparaissait luisant. Localement, la docimasia (test de flottabilité) était positive. Aucun contenu n'était présent dans les bronches mais, dans la lumière des bronchioles terminales, une quantité réduite d'un liquide sanguinolent était observable. La muqueuse recouvrant le tractus respiratoire antérieur (trachée et larynx) apparaissait rosée et luisante.

Le coeur pesait 4 kg, il était rouge sombre et les artères coronaires étaient dilatées. Sous le péricarde, autour de ces vaisseaux, une suffusion sanguinolente donnait une couleur plus foncée au tissu. Il n'y avait plus aucun contenu dans les cavités.

Le thymus et les glandes thyroïdes n'ont pas pu être identifiés.

13.4.3.3. Tête

Les voies respiratoires supérieures et les sacs nasaux ont été examinés et aucune lésion n'a été relevée. La tête n'a pas été ouverte en raison de l'état avancé de putréfaction.

13.4.4. Diagnostic nécropsique

Les observations sur la peau sont à considérer comme étant des modifications survenues après la mort de l'animal. Il en est de même de la plupart des altérations des organes internes.

Au niveau de l'estomac, une gastrite aiguë ulcéraire multifocale a été observée.

13.5. EXAMENS COMPLÉMENTAIRES

13.5.1. Frottis du liquide abdominal

13.5.2. Radiographie du crâne

Deux clichés (face et profil) de la tête ont été réalisés au département d'Imagerie Médicale (FMV, ULg)

13.5.3. Histopathologie

Les examens ont été réalisés au département d'Anatomie Pathologique (FMV, ULg).

Malgré un mauvais état de fraîcheur (condition code: 4), certaines lésions (tumeur, réaction inflammatoire chronique) peuvent encore être identifiées justifiant ainsi les prélèvements pour un examen microscopique.

- Surrénale gauche
- Ganglion mésentérique
- Rate
- Testicule
- Poumon
- Rein
- Foie
- Ulcère gastrique
- Vessie
- Conduit auditif externe

13.5.4. Toxicologie

Les examens ont été réalisés au département d'Océanologie (ULg) et au Laboratoire d'Ecotoxicologie (VUB).

- Rein
- Muscle
- Graisse
- Foie

13.5.5. Génétique

L'examen a été confié au département de Génétique (FMV, ULg).

Peau

13.5.6. Bactériologie

Lorsque le cadavre est dans un état avancée de putréfaction (condition code:>3), les examens microbiologiques ne sont pas réalisés. En effet, dans un tel état, les résultats des investigations ne sont pas interprétables.

13.5.7. Parasitologie

Aucun parasite n'a été isolé dans les organes examinés.

13.5.8. Collection

13.5.8.1. Département d'Anatomie Pathologique (FMV, ULg)

contenu des compartiments gastriques II et III

testicule

os pelviens

os hyoïde

bassin

prélèvements histopathologiques

13.5.8.2. Institut Royal des Sciences Naturelles de Belgique

squelette et clichés radiographiques.

13.6. ELIMINATION DES DÉCHETS

A l'issue de l'autopsie, l'ensemble des déchets ont été transmis à la société Meprec ⁽¹⁾ afin de les détruire.

⁽¹⁾ MEPREC S.A.

Rue du Tissage 4 (Zone industrielle)

B-7700 Mouscron

13.7. RÉSULTATS DES ANALYSES COMPLÉMENTAIRES

13.7.1. Frottis du liquide abdominal

Présence de bactéries et de cellules histolysées.

13.7.2. Radiographie du crâne

Aucune lésion détectable.

13.7.3. Histopathologie

Les tissus étaient complètement histolysés empêchant l'interprétation des images microscopiques. Aucun processus néoplasique ou inflammatoire chronique n'a été identifié.

13.8. DISCUSSION ET CONCLUSIONS

A l'issue de l'examen nécropsique, aucune cause précise de la mort n'a pu être identifiée. Les altérations *post mortem* et la putréfaction avancée du cadavre ont fortement modifié l'aspect des tissus et des organes.

Néanmoins, des observations intéressantes ont été relevées telles que la gastrite aiguë ulcéraire multifocale qui peut être responsable de la présence de sang dans la lumière gastrique et de boue sanguine de l'intestin. Ce genre de tableau ressemble aux lésions de stress. De plus, l'animal était en bon état d'embonpoint et aucun processus pathologique chronique n'a pu être identifié. Nous pouvons suggérer que la mort de l'animal est à mettre en rapport avec un processus morbide aigu s'étant déroulé sur une courte période de temps et vraisemblablement associé à un stress.

13.9. RÉFÉRENCES

- DUGUY R. ET ROBINEAU D. Guide des mammifères marin d'Europe. Delachaux & Niestlé Eds. 1982
- GERACI J. R. ET LOUNSBURY V. J. Marine mammals ashore: a field guide for strandings; Texas A&M University Sea Grant College Program. 1993
- KUIKEN T. ET GARCIA HARTMANN M. Proceedings of the first ECS workshop on Cetacean pathology: dissection techniques and tissue sampling. ECS Newsletter #17 Special issue. 1991

avec la collaboration de

14.1. ANAMNÈSE

Mr. KASTLEIN R. et Dr. KASTLEIN R. ont été les premiers à découvrir le cadavre.

Le 14 janvier 1995 à 19h00, un dauphin a été échoué sur la plage d'Orléans. Au moment de la découverte, le dauphin était déjà mort. Il s'agit d'un mâle juvénile qui a été hospitalisé par le Dr. Van Gorpel.

14. RAPPORT D'AUTOPSIE DU LAGÉNORHYNQUE À BEC BLANC (*LAGENORHYNCHUS ALBIROSTRIS*) A95/406

Le 14 janvier 1995, le dauphin a été découvert sur la plage d'Orléans. Il s'agit d'un mâle juvénile qui a été hospitalisé par le Dr. Van Gorpel. Les observations effectuées dans le bassin du parc, il ressortait que le dauphin était passé et que ses activités étaient réduites.

Le 14 janvier à 8h30, lors de l'examen médical, la température rectale était de 30,8°C et le dauphin est mort à 8h45.

L'examen nécropsique a été réalisé au laboratoire Marinus Mannus Park le 14 janvier à 14h00, selon le protocole d'autopsie des espèces marines émanant de l'European Cetacean Society (Kohnen et Garcia Harstmann, 1991).

Les résultats des investigations post-mortem sont présentés dans le présent rapport.

L'autopsie a été réalisée par le Dr. Jannicus T. du département d'Anatomie Pathologique, Faculté de Médecine Vétérinaire (FMV), Université de Liège (Ulg).

14.1. ANAMNÈSE

Le 14 janvier 1995 à 19h00, un dauphin s'est échoué sur la plage d'Ostende. Aucune tentative de remise en mer n'a été effectuée. Il s'agissait d'un mâle juvénile qui a été hospitalisé par le Dr. Van Gompel J. Le 15 janvier, il a été envoyé au *Harderwijk Marine Mammals Park*¹² qui avait été prévenu, ce jour à 10h00. Le transport a été réalisé en partie par le Dr. Van Gompel J. en collaboration du Dr. Van de Velde R. (delphinarium de Bruges), et en partie par le *Harderwijk Marine Mammals Park* où il est arrivé à 14h30. Il a été admis sous le code d'identification L al SH 012 (Urbanus).

Pour le transport, le traitement médical a consisté en l'administration, dès 12h00 de 2 ml de Valium[®] (action anxiolytique) et 3 ml de Solu-delta-cortef[®]. La température rectale, lors du premier examen médical (15 janvier à 14.35) était de 32,5°C. A cette occasion, un antibiotique (Baytril[®]) lui a été administré. Trois administrations de Valium[®] ont été effectuées. Des observations effectuées dans le bassin du parc, il ressortait que le dauphin était passif et que ses activités étaient réduites.

Le 16 janvier, à 8h30, lors de l'examen médical, la température rectale était de 30,8°C et le dauphin est mort à 8h45.

L'examen nécropsique a été réalisée au *Harderwijk Marine Mammals Park*, le 16 janvier à 14h00, selon le protocole d'autopsie des petits cétacés émanant de l'*European Cetacean Society* (Kuiken et Garcia Hartmann, 1991).

Les résultats des investigations *post mortem* sont présentés dans le présent rapport.

14.2. PARTICIPANTS

L'autopsie a été réalisée par le Dr. Jauniaux T., département d'Anatomie Pathologique, Faculté de Médecine Vétérinaire (FMV), Université de Liège (ULg);

¹² Dr. KASTELEIN R., Harderwijk Marine Mammals Park
Strandboulevard Oost 1, 3841 AB Harderwijk (Pays-Bas)

avec la collaboration de:

Mr. Kastelein R. et de ses assistants, *Harderwijk Marine Mammals Park*;

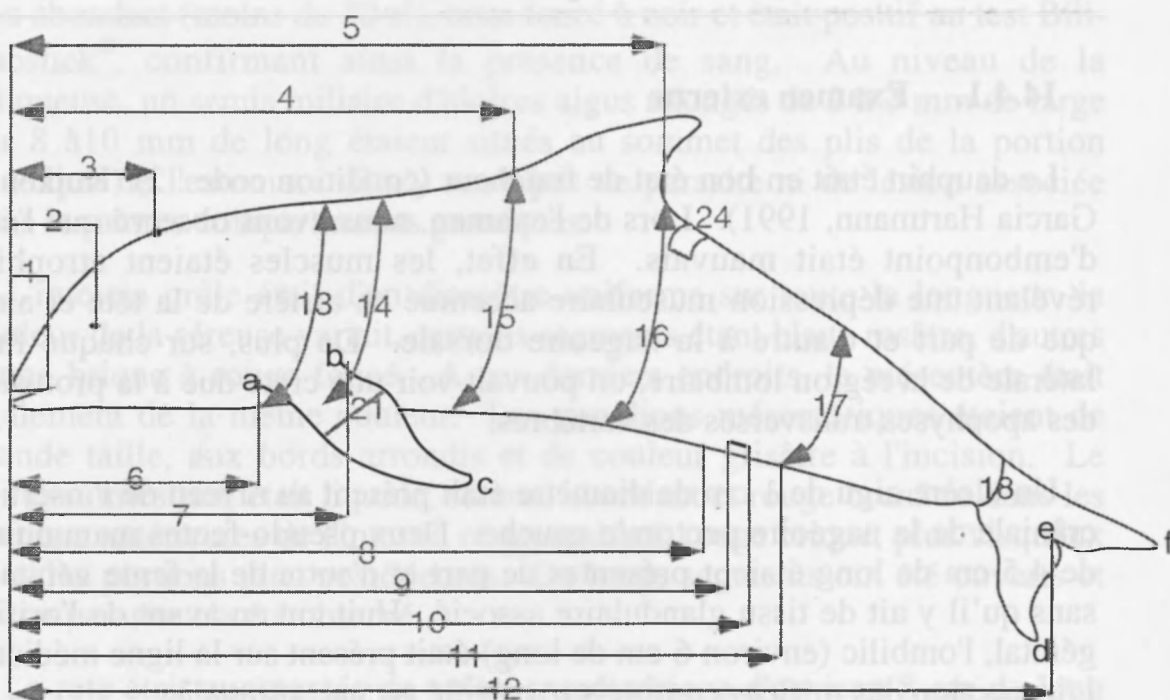
Mme Gobert S., département d'Océanologie, (ULg);

Mlle Brosens L., département d'Anatomie Pathologique, (FMV, ULg);

Mr. Nowosad A., étudiant, (FMV, ULg).

14.3. SIGNALEMENT ET PROTOCOLE DE MESURE

Il s'agissait d'un Lagénorhynque à bec blanc (*Lagenorhynchus albirostris*), mâle, d'environ 6 mois (date présumée de naissance selon le Dr. Kastelein R. : juillet 1994). La longueur totale (pointe du rostre à l'échancrure de la nageoire caudale) était de 160 cm et le poids était de 45,5 kg. Les mesures ont été relevées selon le protocole de Harderwijk.



1: extrémité antérieure-commissure lèvres	18,5	cm
2: extrémité antérieure-oeil	24,5	cm
3: extrémité antérieure- évent	23,5	cm
4: extrémité antérieure-insertion craniale nageoire dorsale	60	cm
5: extrémité antérieure-insertion caudale nageoire dorsale	98	cm
6: extrémité antérieure-insertion craniale nageoire pectorale	35	cm
8: extrémité antérieure-centre fente génitale	96	cm
longueur de la fente mammaire (pseudo-glande)	4,5	cm
12: longueur totale	160	cm
13: circonférence à l'insertion craniale nageoire pectorale	73	cm
14: circonférence à l'insertion caudale nageoire pectorale	78	cm
15: circonférence à l'insertion craniale nageoire dorsale		cm
16: circonférence à l'insertion caudale nageoire dorsale		cm
17: circonférence au niveau de l'anus	37	cm
18: circonférence à la base de la nageoire caudale		cm
19: (a-c) bord cranial de la nageoire pectorale	31	cm
20: (b-c) bord caudal de la nageoire pectorale	21	cm
21: largeur de la nageoire pectorale	11	cm
22: (d-e) pointe droite nageoire caudale-échancrure nageoire		cm
23: (e-f) pointe gauche nageoire caudale-échancrure		cm
23: (d-f) largeur nageoire caudale	37	cm
24: épaisseur pannicule graisseux à l'insertion caudale nageoire dorsale	1,1	cm

14.4. EXAMEN NÉCROPSIQUE

14.4.1. Examen externe

Le dauphin était en bon état de fraîcheur (condition code : 2) (Kuiken et Garcia Hartmann, 1991). Lors de l'examen, nous avons observé que l'état d'embonpoint était mauvais. En effet, les muscles étaient atrophiés révélant une dépression musculaire accentué en arrière de la tête et ainsi que de part et d'autre à la nageoire dorsale. De plus, sur chaque face latérale de la région lombaire, on pouvait voir une crête due à la protusion des apophyses transverses des vertèbres.

Un ulcère aigu de 1 cm de diamètre était présent au niveau de l'insertion crâniale de la nageoire pectorale gauche. Deux pseudo-fentes mammaires de 4,5 cm de long étaient présentes de part et d'autre de la fente génitale, sans qu'il y ait de tissu glandulaire associé. Huit cm en avant de l'orifice génital, l'ombilic (environ 6 cm de long) était présent sur la ligne médiane. L'inspection des orifices corporels n'a révélé aucune anomalie.

14.4.2. Examen du tissu sous-cutané, du pannicule graisseux et des muscles

Aucune lésion n'a été relevée. L'épaisseur du pannicule graisseux au niveau de l'insertion caudale de la nageoire caudale était de 11 mm et

aucun parasite n'y a été observé. Les muscles étaient uniformément rouge foncé.

Les sinus autour des bulles tympaniques ont été examinés et aucun parasite n'a été observé.

14.4.3. Examen interne

14.4.3.1. Cavité abdominale

A la face interne de l'ombilic, un cordon fibreux blanchâtre se détachait et se prolongeait dans la cavité abdominale jusqu'au niveau du foie.

Le foie était de taille augmentée, aux bords arrondis. La couleur était uniformément brun clair, jaunâtre, ponctuée de tâches rouges de 1 à 2 mm de diamètre. A l'incision de l'organe, l'aspect du parenchyme hépatique était identique. La consistance était diminuée par rapport à la normale. Aucun parasite n'était présent à la dissection des conduits biliaires.

La séreuse recouvrant les compartiments gastriques apparaissaient rosâtre. A l'incision, la paroi paraissait normale et le contenu était liquide, peu abondant (moins de 20 cl), brun foncé à noir et était positif au test Bili-Labstick[®], confirmant ainsi la présence de sang. Au niveau de la muqueuse, un semis miliaire d'ulcères aigus allongés de 2 à 3 mm de large sur 8 à 10 mm de long étaient situés au sommet des plis de la portion fundique de l'estomac. Il n'y avait pas de parasite ni de lésion associée dans les autres compartiments gastriques.

L'intestin grêle était d'un diamètre uniforme sur toute la longueur, la couleur de la séreuse variait, certains segments étant blanc rosâtre, d'autres rouge brique à rouge foncé. A ces derniers endroits, le mésentère était également de la même couleur. Les ganglions mésentériques étaient de grande taille, aux bords arrondis et de couleur grisâtre à l'incision. Le contenu intestinal était liquide, séreux, abondant et rouge brunâtre dans les portions antérieures de l'intestin et apparaissait rouge brique, plus visqueux dans les portions plus postérieures. De longs segments ont été ouverts et aucun parasite n'a été observé.

La rate était augmentée de volume, cylindrique d'environ 8 cm de long sur 4 cm de diamètre. La couleur était uniformément noire. Deux rates accessoires étaient présentes.

L'appareil uro-génital a été disséqué et aucune lésion n'a été observé. La surrénale droite était ovoïde, allongé de 4 cm de long, sur 2 cm de large et 1,4 cm de haut. La surrénale gauche était réniforme, de 3,5 cm de long sur

2,5 cm de large et 1,2 cm de haut. La surface des 2 glandes était irrégulière, finement bosselée.

14.4.3.2. Cavité thoracique

En surface, les poumons apparaissaient uniformément rouge rosé avec, sur les faces latérales, une dizaine de taches irrégulières, rouge brique à rouge foncé, légèrement arrondies d'environ 8 cm de diamètre. A l'incision, cet aspect dichrome était également observable dans le parenchyme. Le tissu apparaissait luisant, humide et au niveau des zones rouge foncé, un liquide sanguinolent, peu abondant suffusait. De plus, au niveau des lobes apicaux, plusieurs plages grisâtres, de consistance plus ferme que la normale, de 8 à 10 mm de diamètre étaient présentes en surface et en profondeur. La docimasie (test de flottabilité) était positive à ce niveau. A l'incision, il n'y avait pas d'écoulement. En surface des lobes cardiaques, des plages identiques étaient présentes. Elles mesuraient environ 2 cm de long et s'étendaient en profondeur sur 1 cm. Dans le parenchyme, ces plages atteignaient 5 mm de diamètre. En surface des lobes cardiaques, nous avons également observé des nodules de couleur rouge brique en relief, de 2 à 3 mm de diamètre.

Les bronchioles et les bronches contenaient un liquide légèrement mousseux, rosâtre marqué de filets de sang ainsi que de flocons purulents. Le pus a été identifié par adjonction au liquide bronchique, d'eau oxygénée qui en présence de la peroxydase des neutrophiles, se met à mousser. Le même contenu était présent dans la trachée.

Entre la crosse aortique et l'artère pulmonaire, le canal artériel était présent et complètement oblitéré.

L'oesophage, la thyroïde et le thymus ont été disséqués, inspectés et aucune lésion, ni aucun parasite n'ont été observés.

14.4.3.3. Tête

Les voies respiratoires supérieures et les sacs nasaux ont été examinés et aucune lésion n'a été relevée. Pour l'examen du système nerveux central, la boîte crânienne a été ouverte par trépanation de la calotte. Il n'y avait aucune lésion macroscopique présente.

14.4.4. Diagnostic nécropsique

Les lésions significatives étaient:

Cachexie

Dégénérescence graisseuse généralisée hépatique

Gastrite aiguë ulcérate multifocale
 Entérite du grêle aiguë congestive et hémorragique
 Hypertrophie splénique
 Bronchopneumonie aiguë hémorragique et purulente

14.5. EXAMENS COMPLÉMENTAIRES

14.5.1. Histopathologie

Les examens ont été réalisés au département d'Anatomie Pathologique (Réf. L95/520), (FMV, ULg).

Poumon droit:	lobe apical lobe cardiaque lobe diaphragmatique nodule en relief
Poumon gauche:	lobe apical lobe cardiaque lobe diaphragmatique
Poumon:	Plage grisâtre superficielle profonde
Coeur:	ventricule gauche ventricule droit
Peau:	ulcération à la de la nageoire pectorale gauche
Rein	
Rate:	principale accessoire
Ganglions lymphatiques:	préscapulaire bronchiques entre aorte et oreillette mésentériques
Intestin:	portion 1 portion 2 portion 3 portion 4 cholédoque
Ganglion hématique	
Thymus	
Cervelet	
Cerveau	
Thyroïde	
Foie	
Pancréas	
Estomac:	fundique préestomac
Surrénale:	droite gauche
Rein	

14.5.2. Toxicologie

Les examens ont été réalisés au département d'Océanologie (ULg) et au Laboratoire d'Ecotoxicologie (VUB).

Rein
Muscle
Graisse
Foie

14.5.3. Génétique

L'examen a été confié au département de Génétique (FMV, ULg).

Peau
Rein

14.5.4. Bactériologie

Les examens ont été réalisés au département de Bactériologie (FMV, ULg).

Poumon
Intestin

14.5.5. Parasitologie

Les examens ont été réalisés au département de Parasitologie (FMV, ULg).

Intestin

14.5.6. Collection

14.5.6.1. Harderwijk Marine Mammals Park

tête, langue, appareil uro-génital, oeil.

14.5.6.2. Département d'Anatomie Pathologique (FMV, ULg)

prélèvements histopathologiques.

14.6. RÉSULTATS DES EXAMENS COMPLÉMENTAIRES

14.6.1. Histopathologie

Seuls les résultats des investigations réalisées sur les organes présentant des lésions macroscopiques et/ou microscopiques sont présentés dans ce rapport.

14.6.1.1. Poumons

Des lésions pulmonaires sont présentes au niveau du parenchyme et du tissu interstitiel. D'une part, une réaction inflammatoire aiguë à subaiguë caractérisée par une infiltration massive de neutrophiles, de pyocytes et de macrophages est observable dans le parenchyme pulmonaire et s'étend dans les voies aériennes. Localement, des foyers hémorragiques et de nécrose sont présents. Quelques bronchioles et bronches contiennent un exsudat riche en neutrophiles, en pyocytes et en fibrine. D'autre part, jouxtant ces lésions, une réaction subaiguë interstitielle se caractérise par une congestion active et une infiltration par des lymphocytes et des macrophages au niveau des *septa* interalvéolaires. La transition entre ces 2 organisations est nette, donnant un aspect en mosaïque au poumon. Cette double disposition est visible dans tous les lobes, de petites variations existant dans l'étendue des réactions inflammatoires parenchymateuses et interstitielles. Des foyers d'alvéoles dilatées ou au contraire, collabées sont disséminés dans le tissu. Certaines bronchioles sont limitées par un épithélium simple de cellules arrondies ayant un noyau de grande taille, hypochromatique, à chromatine marginalisée en périphérie, exceptionnellement multinuclé. L'infiltrat inflammatoire de macrophages était localement caractérisé par des nids de cellules de grande taille, avec un noyau proéminent, hypochromatique et vésiculeux, à chromatine marginalisée et un nucléole visible, l'ensemble évoquant ainsi les cellules épithélioïdes.

Diagnostic: bronchopneumonie aiguë à subaiguë hémorragique, fibrineuse purulente et nécrosante associée à de l'emphysème alvéolaire et de l'atélectasie.

14.6.1.2. Ganglion lymphatique

Le tissu lymphoïde est disposé de manière diffuse et sous forme de follicules ayant un centre germinatif à lymphocytes de type blastique et une couronne de lymphocytes à noyau basophile. De nombreux neutrophiles sont disséminés et une congestion active est présente.

Diagnostic: Lymphadénite aiguë.

14.6.1.3. Intestin

La muqueuse de la portion proximale de l'intestin est composée essentiellement de cryptes intestinales et des villosités de petite taille. Dans la sous-muqueuse, de nombreux follicules lymphoïdes secondaires sont visibles. Plus postérieurement dans le canal alimentaire, le tissu lymphoïde disparaît, excepté dans les segments où les cryptes sont éparés

et le tissu lymphoïde est abondant dans la sous-muqueuse. Aucune lésion n'est présente.

14.6.1.4. Foie

Il n'y a pas de septation permettant d'identifier les lobules hépatiques. Une congestion passive diffuse et généralisée est présente. Les hépatocytes ont un noyau central, hypochromatique, rond avec un nucléole visible. Le cytoplasme est abondant, légèrement éosinophile et d'aspect floconneux. Des rares vacuoles intracytoplasmiques sont visibles. Cet aspect des cellules est présent dans tout le lobule.

Diagnostic: congestion passive généralisée et légère dégénérescence vacuolaire panlobulaire.

14.6.1.5. Surrénale

Au niveau de la *zona glomerulosa* du cortex surrénalien, de nombreuses plages d'hémorragies de petite taille s'étendent dans le tissu. Quelques noyaux de cellules en périphérie apparaissent pycnotiques. De plus, une congestion passive est observable au niveau de la médulla, plus particulièrement à la jonction avec le cortex.

Diagnostic: hémorragies corticosurréaliennes

14.6.2. Bactériologie

A partir du prélèvement d'intestin, une culture mixte et abondante de *Streptocoque α hémolytique* et de *E. coli* a été obtenue. En atmosphère anaérobie une culture de *Clostridium sp.* et de *Eischerichia coli* ont été obtenue. L'ensemencement, réalisé après enrichissement au tétrathionate, n'a pas permis de mettre en évidence de *Salmonella enterica*.

A partir du prélèvement de poumon, une culture mixte et abondante de *Streptocoque α hémolytique* et de *E. coli* a été obtenue. L'ensemencement, en atmosphère aérobie, n'a pas permis de mettre *Pasteurella sp.* en évidence.

14.6.3. Parasitologie

Aucun parasite, oeuf ou larve n'a été mis en évidence par l'examen de Mac Master et suite à l'enrichissement dans le contenu intestinal.

14.7. DISCUSSION ET CONCLUSIONS

A l'issue de l'examen nécropsique, on peut supposer que la mort est consécutive à la bronchopneumonie aiguë.

Sous le microscope, la présence d'importantes lésions bronchoalvéolaires aiguës conjointement aux lésions interstitielles subaiguës suggèrent une pneumonie dont le *primum movens* était viral, et qu'une complication bactérienne est venue se greffer sur le foyer. De telles combinaisons ne sont pas rare chez les cétacés (Garcia Hartmann, 1993). De plus, la présence de macrophages de grande taille et de cellules géantes est une observation classique, plaidant pour une pneumonie à morbillivirus (Dungworth, 1993). Dans les cas d'infection par morbillivirus décrites chez les cétacés (Domingo et al., 1992; Kennedy et al., 1991), l'examen histopathologique révèle une pneumonie bronchiolointerstitielle multifocale caractérisée par un exsudat composé de cellules mononuclées de grande taille et de cellules multinuclées. Cette description correspond à l'image que nous avons observée et nous permet de suggérer que le *primum movens* était vraisemblablement un morbillivirus.

La température rectale est de 36 à 37°C selon l'espèce chez les cétacés de petite taille. Une température inférieure à 35,6°C signale une hypothermie (suite à exposition à des températures basses) ou un choc cardiovasculaire (Geraci & Lounsbury, 1993). Les jeunes animaux, cachectiques de surcroît, sont plus prédisposés à l'hypothermie (Geraci & Lounsbury, 1993). Néanmoins, la température basse prolongée plaide pour un état de choc.

La cachexie est une constatation régulièrement réalisée dans les cas de morbillivirose tandis que la dégénérescence graisseuse hépatique est vraisemblablement consécutive à la mobilisation de graisse, suite à l'émaciation.

Les hémorragies corticosurrénales pourraient être une conséquence d'un stress aigu. En effet, de telles lésions sont décrites chez des animaux sauvages mourant brusquement lors de la capture (Capen, 1993).

Les examens bactériologiques ont permis d'isoler un streptocoque, germe fréquemment isolé à partir des échantillons de poumon présentant de la bronchopneumonie (Garcia Hartmann, 1993). Dans le milieu naturel, la bronchopneumonie est une des causes les plus fréquentes de mortalité de cétacés (Howard, 1984; Baker, 1992).

14.8. RÉFÉRENCES

- BAKER J.R. Causes of mortality and parasites and incidental lesions in dolphins and whales from British waters. *Vet. Rec.*, 130, 569-572, 1992.
- CAPEN C.C. The endocrines glands in: Jubbs K.V.F., Kennedy P.C. & Palmer N. eds. *Pathology of domestic animals*, vol.3, chap.3, 1993.
- DOMINGO M., VISA J., PUMAROLA M., MARCO A.J., FERRER L., RABANAL R., KENNEDY S. Pathologic and immunocytochemical studies of morbillivirus infection in striped dolphins (*Stenella coeruleoalba*), *Vet. Pathol.*, 29, 1-10, 1992.
- DUNGWORTH D.L. The respiratory systems. in: Jubbs K.V.F., Kennedy P.C. & Palmer N. eds. *Pathology of domestic animals*, vol.2, chap.6 1993.
- GARCIA HARTMANN, M. Pathology of Marine mammals. in : *Ec Intensive course: Marine Mammals, Seabirds and Pollution of Marine Systems*. 1993.
- GERACI J.R., LOUNSBURY V. L. Marine mammals ashore: a field guide for strandings. Texas A&M University Sea Grant College Program, 1993.
- HOWARD E.B. Bacterial diseases. in: Howard E.B. ed. *Pathobiology of marine mammal diseases*. CRC Press, Boca Raton, USA, 69-118, 1984.
- KENNEDY S., SMYTH J.A., CUSH P.F., MCALISKEY M., MCCULLOUGH S.J., RIMA B.K. Histopathologic and immunocytochemical studies of distemper in harbour porpoises, *Vet. Pathol.*, 28, 1-7, 1991.
- KUIKEN T. ET GARCIA HARTMANN M. Proceedings of the first ECS workshop on Cetacean pathology : dissection techniques and tissue sampling. *ECS Newsletter* #17 Special issue. 1991.

187

15.1. ANAMNÈSE

La carcasse d'un mammifère marin non identifié s'est échouée le mardi 21 mars 1995, sur la plage de De Haan. Le cadavre a été transmis au département d'Anatomie Pathologique, Faculté de Médecine Vétérinaire (FMV), Université de Liège (ULg), par l'intermédiaire de la Protection Civile durant la soirée du 22 mars (21h00). L'examen nécropsique a été réalisé le 23 mars au département d'Anatomie Pathologique, selon le protocole d'autopsie des petits cétacés émanant de l'*European Cetacean Society* (Kuiken et Garcia Hartmann, 1991).

Les résultats des investigations postmortem sont présentés dans le présent rapport.

15.2. PARTICIPANTS

L'autopsie a été réalisée par le Dr. Jauniaux T., département d'Anatomie Pathologique, Faculté de Médecine Vétérinaire (FMV), Université de Liège (ULg);

avec la collaboration de:

Mlle Debacker V., département d'Océanologie (ULg);

Mlle Brosens L., département d'Anatomie Pathologique (FMV, ULg);

Mlle Vandenbroucke M. et Mr. Nowosad A., étudiants (FMV, ULg).

15.3. SIGNALEMENT ET MESURE

Il s'agissait d'un Globicéphale noir (*Globicephala melaena*), de sexe indéterminé, adulte. Il mesurait 410 cm et pesait 413 kg. Le protocole de mesures n'a pas pu être complété, vu l'état avancé de putréfaction de l'animal.

L'identification de l'animal a, dans un premier temps, été réalisée suite à l'observation de la morphologie générale selon les paramètres suivants: grande taille, melon saillant sur le rostre, insertion antérieure des nageoires pectorales et une dizaine d'alvéoles dentaires par demi-mâchoire. Cette description correspond à celle du globicéphale noir et dans une moindre mesure au béluga (*Delphinapterus leucas*) (Tinker, 1988). La spéciation

précise a été réalisée par morphométrie crânienne à l'Institut Royal des Sciences Naturelles de Belgique.

15.4. EXAMEN NÉCROPSIQUE

15.4.1. Examen externe

L'animal était dans un état avancé de putréfaction (condition code : 5) (Kuiken et Garcia Hartmann, 1991). Les nageoires pectorales avaient disparu à partir de l'articulation du coude (huméro-radiocubitale). La nageoire caudale et une partie du pédoncule caudal étaient manquants, seules 27 vertèbres étaient encore présentes à partir de la dernière vertèbre thoracique. La dernière vertèbre mesurait 10 cm de haut sur 8 cm de large. Les muscles étaient manquants sur toute la moitié inférieure des vertèbres, mettant à nu la face ventrale des corps vertébraux et des apophyses transverses des vertèbres lombocaudales. Au niveau de l'épiphyse vertébrale (disques osseux sur les faces antérieures et postérieures de chaque corps vertébral) postérieure de la 9ème vertèbre lombocaudale, une excroissance fibreuse (bec de perroquet) du disque recouvrait la partie caudale du corps vertébral précédent.

La cavité abdominale avait disparu. Le diaphragme n'était plus présent et les muscles thoraciques (intercostaux, dentelés,...) étaient manquants sur les 7 dernières côtes. Sur la face latérale gauche, au-dessus de la scapula, la peau et les muscles superficiels avaient disparu sur une surface de 40 cm de long sur 30 cm de haut. Sur les parties de peau restantes, l'épiderme avait disparu; seul le derme fibreux, grisâtre était observable. Il n'y avait pas de nageoire dorsale et la peau était manquante à ce niveau.

La peau et les muscles avaient disparu des branches des mandibules sur une longueur de 20 cm. Au niveau de la mâchoire inférieure, 1 dent était encore présente à gauche et plus aucune à droite. Dix alvéoles dentaires étaient présentes à droite et 9 à gauche. Au niveau de la mâchoire supérieure, il restait 4 dents à droite et 7 alvéoles vides, et 9 dents à gauche. Quatre incisions de 2 à 4 cm de long, perpendiculaires à la gencive supérieure droite étaient présentes en regard d'alvéoles dentaires vides. La moitié antérieure du melon avait été coupée et une partie était manquante. Il n'y avait aucune lésion externe visible.

15.4.2. Examen du tissu sous-cutané, du pannicule graisseux et des muscles

L'épaisseur du tissu graisseux sous-cutané au niveau de l'insertion caudale de la nageoire dorsale : 4 mm.

15.4.3. Examen interne

15.4.3.1. Cavité thoracique

L'examen interne était réduit à la cavité thoracique où le système cardio-pulmonaire était encore en place ainsi que l'oesophage relié à son extrémité caudale à la première partie de l'estomac. Les organes étaient dans un état avancé de putréfaction et du sable ainsi que des coquillages étaient présents dans la cavité corporelle.

Dans la partie thoracique de l'oesophage, un contenu alimentaire varié était présent. Il a été collecté, identifié et conservé. Il se composait d'un poisson non digéré de la famille des squalidés (roussette?), de 3 os de seiches et de vertèbres de poissons.

Les poumons apparaissaient uniformément rouges et une dizaine de pétéchies pleurales d'environ 5 mm étaient présentes sur la face ventrale du poumon droit. Il n'y avait pas d'écoulement à l'incision.

Au niveau du coeur, aucune observation significative n'a pu être effectuée.

15.4.3.2. Tête

La tête n'a pas été ouverte, la putréfaction étant trop avancée, le crâne a été préservé à fins de collection.

15.4.4. Diagnostic nécropsique

L'ensemble des observations relevées durant l'autopsie sont à considérer comme étant des altérations *post mortem*.

15.5. EXAMENS COMPLÉMENTAIRES

15.5.1. Toxicologie

Les examens ont été réalisés au département d'Océanologie (ULg) et au laboratoire d'Ecotoxicologie (VUB)

Muscle

Graisse

15.5.2. Collection

15.5.2.1. Institut Royal des Sciences Naturelles de Belgique:

crâne et dents.

15.5.2.2. Département d'Anatomie Pathologique:

vertèbres lombo-sacrées, contenu oesophagien (congelé à -18°C).

15.6. ELIMINATION DES DÉCHETS

A l'issue de l'autopsie, l'ensemble des déchets ont été confiés à la société Meprec ⁽¹⁾ afin de les détruire.

15.7. DISCUSSION ET CONCLUSIONS

De nos observations, il appert qu'il s'agit d'un globicéphale noir, adulte. Le fait que la carcasse soit fortement modifiée ne permet pas de tirer des conclusions précises quant à la cause de la mort. Néanmoins, l'absence de lésions macroscopiques sur les parties conservées et la présence de proies fraîches, partiellement digérées, dans l'oesophage, sont des indicateurs précieux. En effet, Baker signale que chez les marsouins morts dans les filets (*by catch*), l'estomac est plein tandis que cette observation n'est usuellement pas faite chez les animaux mourant dans d'autres conditions (Baker et Martin, 1992). Ainsi, nous pouvons émettre l'hypothèse que cet animal est mort suite à un processus morbide rapide, peut-être à la suite de la prise dans un filet.

Un squelette de globicéphale noir de l'Institut Royal des Sciences Naturelles a été utilisé comme référence pour estimer la longueur totale de l'individu échoué. Ainsi, l'individu échoué mesurait 4,10 m jusqu'à la dernière vertèbre présente (27ème vertèbre lombocaudale). Par comparaison, l'animal de référence mesurait 4 m au même niveau pour une longueur totale du squelette de 4,6 m. On peut donc estimer que la taille de l'animal autopsié dépassait 4,8m. Des exostoses vertébrales identiques à celles que nous avons observées ont souvent été décrites chez les cétacés (Smet, 1977).


15.8. RÉFÉRENCES

BAKER J.R. ET MARTIN A.R. Causes of mortality and parasite and incidental lesions in harbour porpoises (*Phocoena phocoena*) from British waters. Vet. Rec., 130, 554-558, 1992.

⁽¹⁾ MEPREC S.A.
Rue du Tissage 4 (Zone industrielle)
B-7700 Mouscron

16.3. SIGNALEMENT ET PROTOCOLE DE MESURE

16. RAPPORT D'AUTOPSIE DU MARSOUIN COMMUN (*PHOCOENA PHOCOENA*) A95/884



L'autopsie a été réalisée par le Dr. Janniaux T., département d'Anatomie Pathologique, Faculté de Médecine Vétérinaire (FMV), Université de Liège (U.L.g.) (U.L.g.).

avec la collaboration de:

Collaborateurs du Dr. Kastlein R., Hinderwilt Marine Mammals Park, Mme. Bessier M. et Prof. Joris C., accompagnés d'étudiants, Laboratoire d'Écotoxicologie, VUB;

Mr. Taverrier J., Institut Royal des Sciences Naturelles de Belgique.

16.1. ANAMNÈSE

Un marsouin vivant s'est échoué sur la plage De Haan à la fin du mois d'août 1994 et a été pris en charge par le delphinarium de Bruges. Le traitement médical, avant le transport, a consisté en l'administration de Solu-delta-cortel[®] (Traitement et prévention de l'état de choc; antiinflammatoire). Le marsouin est mort durant le transport vers le delphinarium de Bruges et a été conservé (congélation à -18°C). Le 14 mars 1995, il a été transmis au département d'Anatomie Pathologique, Faculté de Médecine Vétérinaire (FMV), Université de Liège (ULg). Nous ne disposons pas d'informations plus précises en ce concerne la date de l'échouage et l'examen clinique.

L'examen nécropsique a été postposé au 9 mai à la demande du Dr. Kastelein R. afin que plusieurs membres du *Harderwijk Marine Mammals Park*¹³ puissent assister à l'autopsie. L'examen a été réalisé au département d'Anatomie pathologique (FMV, ULg) selon le protocole d'autopsie des petits cétacés émanant de l'*European Cetacean Society* (Kuiken et Garcia Hartmann, 1991).

Les résultats des investigations *post mortem* sont présentés dans le présent rapport.

16.2. PARTICIPANTS

L'autopsie a été réalisée par le Dr. Jauniaux T., département d'Anatomie Pathologique, Faculté de Médecine Vétérinaire (FMV), Université de Liège (ULg);

avec la collaboration de:

Collaborateurs du Dr. Kastelein R., *Harderwijk Marine Mammals Park*;

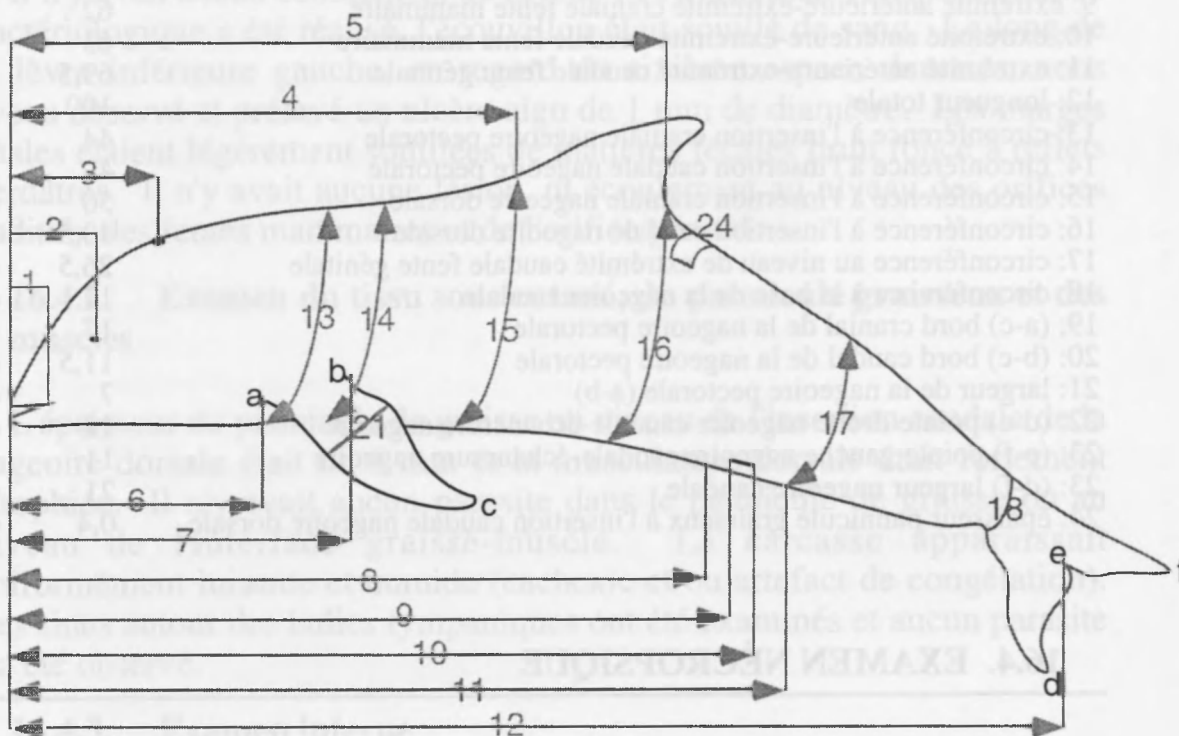
Mme Bossicart M. et Prof. Joiris C., accompagnés d'étudiants, laboratoire d'Ecotoxicologie, VUB;

Mr. Tavernier J., Institut Royal des Sciences Naturelles de Belgique.

¹³ Dr. KASTELEIN R., Harderwijk Marine Mammals Park
Strandboulevard Oost 1, 3841 AB Harderwijk (Pays-Bas)

16.3. SIGNALEMENT ET PROTOCOLE DE MESURE

Il s'agissait d'un Marsouin commun (*Phocoena phocoena*), femelle, juvénile, de 1 mètre de long et pesant 10,2 kg.



1: extrémité antérieure-commissure lèvres	8,5	cm
2: extrémité antérieure-oeil	12,5	cm
3: extrémité antérieure- évent	13	cm
4: extrémité antérieure-insertion craniale nageoire dorsale	42	cm
5: extrémité antérieure-insertion caudale nageoire dorsale	56	cm
6: extrémité antérieure-insertion craniale nageoire pectorale	21	cm
7: extrémité antérieure-insertion caudale nageoire pectorale	29	cm
8: extrémité antérieure-extrémité craniale fente génitale	60	cm
9: extrémité antérieure-extrémité craniale fente mammaire	62	cm
10: extrémité antérieure-extrémité caudale fente mammaire	63	cm
11: extrémité antérieure-extrémité caudale fente génitale	69,5	cm
12: longueur totale	100	cm
13: circonférence à l'insertion craniale nageoire pectorale	44	cm
14: circonférence à l'insertion caudale nageoire pectorale	49	cm
15: circonférence à l'insertion craniale nageoire dorsale	50	cm
16: circonférence à l'insertion caudale nageoire dorsale	40,5	cm
17: circonférence au niveau de extrémité caudale fente génitale	26,5	cm
18: circonférence à la base de la nageoire caudale	14	cm
19: (a-c) bord cranial de la nageoire pectorale	17	cm
20: (b-c) bord caudal de la nageoire pectorale	11,5	cm
21: largeur de la nageoire pectorale (a-b)	7	cm
22: (d-e) pointe droite nageoire caudale-échancrure nageoire	12	cm
23: (e-f) pointe gauche nageoire caudale-échancrure nageoire	11	cm
23: (d-f) largeur nageoire caudale	21	cm
24: épaisseur pannicule graisseux à l'insertion caudale nageoire dorsale	0,4	cm

16.4. EXAMEN NÉCROPSIQUE

16.4.1. Examen externe

La carcasse était dans un bon état de fraîcheur (condition code : 2) (Kuiken et Garcia Hartmann, 1991). L'animal était fortement cachectique. En effet, les signes caractéristiques d'émaciation étaient observés, tels qu'un aspect creusé des muscles en arrière de la tête et latéralement à la nageoire dorsale et, la protusion des apophyses transverses des vertèbres lombaires.

Sur la face dorsale de la nageoire caudale au niveau du bord antérieur droit, la peau était dilacérée en côte de melon de 3,5 cm sur 2 laissant apparaître le tissu fibreux sous-jacent. Au centre du tissu fibreux, une ulcération plus profonde de 1 cm de long sur 0,5 cm de large était présente. Les lèvres de cette dernière étaient congestives. D'autres dilacérations cutanées, n'impliquant pas le tissu sous-cutané, certaines en forme d'étoile, d'autres allongées, et de tailles réduites étaient également présentes à côté de cet ulcère. A l'incision, le tissu sous-cutané était localement congestif. Sur la face latérale droite du pédoncule caudal, une lacération verticale était visible, disposée perpendiculairement à la ligne de démarcation entre la

peau foncée et la peau claire. Elle mesurait 15 mm de long sur 3 mm de large et n'impliquait que la peau. Aucun réaction inflammatoire n'était macroscopiquement visible au niveau de tissu sous-cutané.

La fente ombilicale était présente et mesurait 5 cm de long. Il n'y avait pas de continuité avec la cavité abdominale.

Il n'y avait aucun écoulement au niveau de l'évent mais lorsque l'examen bactériologique a été réalisé, l'écouvillon était souillé de sang. Le long de la lèvre inférieure gauche, en regard du sixième espace dentaire, nous avons observé et prélevé un ulcère aigu de 1 mm de diamètre. Les marges anales étaient légèrement souillées de matières fécales brun foncé à reflets verdâtres. Il n'y avait aucune lésion, ni écoulement au niveau des orifices auditifs, des fentes mammaires et de l'orifice génital.

16.4.2. Examen du tissu sous cutané, du pannicule graisseux et des muscles

L'épaisseur du pannicule de graisse au niveau de l'insertion caudale de la nageoire dorsale était de 4 mm et la musculature dorsale était fortement atrophiée. Il n'y avait aucun parasite dans le pannicule de graisse ou au niveau de l'interface graisse-muscle. La carcasse apparaissait uniformément luisante et humide (cachexie et/ou artefact de congélation). Les sinus autour des bulles tympaniques ont été examinés et aucun parasite n'a été observé.

16.4.3. Examen interne

16.4.3.1. Cavité abdominale

Les bords du foie étaient légèrement arrondis et, en surface, il apparaissait uniformément lisse, régulier et rouge foncé. A l'incision, le parenchyme était de la même couleur et il n'y avait pas d'écoulement. La consistance et la texture du tissu était normale. Aucun parasite n'a été observé. Le poids de l'organe était de 290 g.

Les glandes surrénales étaient de forme triangulaire, lisses et régulières en surface, de couleur rouge foncé.

En surface, les reins étaient uniformément rouge foncé, lisses et réguliers. La même couleur apparaissait à l'incision. Le rein gauche pesait 50 g et le rein droit pesait 40 g. Aucune observation relevante n'a été réalisée lors de la dissection du tractus urinaire. La vessie contenait une faible quantité d'urine, d'aspect normal.

La rate était sphérique, rouge foncé à noire et mesurait 2 cm de diamètre.

Les ovaires étaient ovoïdes, d'environ 1 cm de long et de 0,5 cm de diamètre, gris rosâtre. Ils apparaissaient semblables et leur surface était lisse.

La dissection des compartiments gastriques n'a permis de relever aucune lésion. Il n'y avait aucun contenu alimentaire, et seul une faible quantité de liquide semi-fluide et légèrement hémorragique était présent dans les 2 premiers compartiments. La séreuse intestinale apparaissait rouge rosé dans la partie proximale de l'intestin et le contenu y était peu abondant, muqueux et marqué de petits flocons noirs de sang tandis que dans la portion distale, la séreuse était rouge foncé à noir et le contenu était brun noir. Les ganglions mésentériques étaient grisâtres à l'incision.

16.4.3.2. Cavité thoracique

Extérieurement, les poumons apparaissaient uniformément rouge foncé à noirs, non collabés et luisants. L'aspect et la consistance étaient identiques dans les différents lobes. A l'incision des différentes parties des poumons, un liquide séro-hémorragique légèrement mousseux s'écoulait et la docimasia (test de flottabilité) était positive. Aucun parasite n'a été mis en évidence lors de la dissection des voies respiratoires. Le même liquide légèrement mousseux était présent dans la trachée. Le cœur et les principaux vaisseaux sanguins ont été disséqués et aucune lésion n'a été observée. L'inspection des cavités cardiaques et des gros troncs vasculaires n'a pas révélé la persistance de communication entre ces différentes parties.

16.4.3.3. Tête

Les voies respiratoires supérieures et les sacs nasaux ont été examinés et aucune observation pertinente n'a été réalisée. Pour l'examen du système nerveux central, la tête a été sciée longitudinalement au niveau médian. Il n'y avait aucune lésion macroscopique présente.

16.4.4. Diagnostic nécropsique

Les lésions significatives étaient:

Cachexie humide

Congestion passive pulmonaire, hépatique et intestinale

Oedème pulmonaire

16.5. EXAMENS COMPLÉMENTAIRES

16.5.1. Examen radiologique

L'examen radiologique des différentes parties du corps a été réalisé au département d'Imagerie Médicale (FMV, ULg).

16.5.2. Histopathologie

Les examens ont été réalisés au département d'Anatomie Pathologique (Réf. L95/1060), (FMV, ULg).

- ulcère cutané de la nageoire caudale
- lacérations cutanées de la nageoire caudale et du pédoncule caudal
- ulcère de la lèvre
- conduits auditifs gauche et droit
- estomac
- intestin
- ganglions mésentériques
- foie
- pancréas
- surrénales gauche et droite
- rate
- rein
- vessie
- tractus génital
- gonade
- coeur
- poumon
- amygdale
- thyroïde
- thymus

16.5.3. Toxicologie

Les examens ont été réalisés au département d'Océanologie (ULg) et au laboratoire d'Ecotoxicologie (VUB)

- reins gauche et droit
- muscles dorsaux gauche et droit
- graisse
- foie : lobe gauche et droit
- cerveau : hémisphère gauche et droit

16.5.4. Génétique

L'examen a été confié au département de Génétique (FMV, ULg).

- peau

16.5.5. Bactériologie

Les examens ont été réalisés au département de Bactériologie (FMV, ULg).

écouvillon stérile de l'évent, de l'orifice génital et de l'orifice anal
anse intestinale
poumon

16.5.6. Parasitologie

Les examens ont été réalisés au département de Parasitologie (Réf. 95/572), (FMV, ULg).

anse intestinale
poumon

16.5.7. Collection

16.5.7.1. Harderwijk Marine Mammals Park:

langue

16.5.7.2. Département d'Anatomie Pathologique :

poumon, coeur, squelette, prélèvements histopathologiques

16.5.7.3. Institut Royal des Sciences Naturelles de Belgique :

clichés radiographiques

16.6. RÉSULTATS DES EXAMENS COMPLÉMENTAIRES

16.6.1. Radiologie

Aucune anomalie n'a été relevée lors de l'examen de clichés.

16.6.2. Histopathologie

De manière générale, l'image histologique est de mauvaise qualité, à la suite de la congélation de l'animal. Seuls les résultats des investigations réalisées sur les organes présentant des lésions macroscopiques ou microscopiques sont présentés dans ce chapitre.

16.6.2.1. Peau (ulcération de la nageoire caudale)

L'épiderme est d'épaisseur variable, riche en mélanocytes. Au niveau de la couche épidermique la plus superficielle, des îlots de cellules de grande taille, arrondies par une large vacuole intracytoplasmique éosinophile sont visibles. Localement, l'épiderme s'amincit et disparaît au niveau d'un ulcère. Quelques cellules inflammatoires aiguës sont visibles dans les

couches épidermiques superficielles, en bordure de la lésion. Dans le tissu conjonctif sous-jacent à la zone ulcérée, de nombreux lymphocytes sont présents.

Diagnostic: ulcère cutané aigu à subaigu.

16.6.2.2. Estomac

Aucune lésion n'est à signaler.

16.6.2.3. Foie

L'hémolyse ne permet pas d'identifier des lésions éventuelles.

16.6.2.4. Intestin

De rares éosinophiles sont présents au niveau des villosités intestinales.

16.6.2.5. Poumon

Sur la plus grande surface du prélèvement examiné, les alvéoles et la plupart des bronchioles étaient comblées d'un liquide éosinophile contenant quelques cellules desquamées. Le parenchyme apparaît ainsi uniformément rosâtre. Au sein de la lésion, quelques bronchioles sont dépourvues de contenu et en périphérie, des plages de tissu pulmonaire sain sont visibles.

Diagnostic: oedème pulmonaire

16.6.3. Bactériologie

Aucune bactérie n'a poussé suite à la mise en culture des différents échantillons.

16.6.4. Parasitologie

Aucun parasite, oeuf ou larve n'a été mis en évidence.

16.7. DISCUSSION ET CONCLUSIONS

Il s'agissait d'un marsouin juvénile fortement cachectique. L'aspect uniformément luisant de la carcasse est à mettre en relation avec l'hypoprotéïnémie (oedème transsudat) mais est vraisemblablement accentué par la lyse cellulaire consécutive à la congélation. La présence de liquide mousseux dans les voies respiratoires est vraisemblablement consécutive à un oedème pulmonaire qui aurait entraîné l'asphyxie du

marsouin lors de la phase finale du processus morbide. De plus, la docimasie positive des différents fragments pulmonaires indique que l'oedème avait envahi les différents lobes du poumon.

L'émaciation extrême de jeunes marsouins est, selon Baker, la conséquence d'une inanition vraisemblablement suite à la séparation d'avec la mère (Baker et Martin, 1992).

16.8. RÉFÉRENCES

- BAKER J.R. ET MARTIN A.R. Causes of mortality and parasite and incidental lesions in harbour porpoises (*Phocoena phocoena*) from British waters. Vet. Rec., 130, 554-558, 1992
- KUIKEN T. ET GARCIA HARTMANN M. Proceedings of the first ECS workshop on Cetacean pathology: dissection techniques and tissue sampling. ECS Newsletter #17 Special issue. 1991

203

17.1. ANAMNÈSE

Le mercredi 17 mai 1995 à 15h00, Mr. Bourgain du NAUSICAA (Boulogne sur Mer) nous signalait l'échouage d'un marsouin sur la plage de la commune de Blériot (proximité de Calais, France). Mr. Tavernier a été prévenu au environ de 17h00. Le jeudi 18 mai à 8h00, le cadavre a été enlevé sur place par le Dr. Jauniaux.

Les seuls renseignements obtenus indiquent que l'animal a été trouvé mort sur la plage.

L'examen nécropsique a été réalisé le 18 mai 1995 au département d'Anatomie Pathologique à la Faculté de Médecine Vétérinaire, Université de Liège, selon le protocole d'autopsie des petits cétacés émanant de l'*European Cetacean Society* (Kuiken et Garcia Hartmann, 1991).

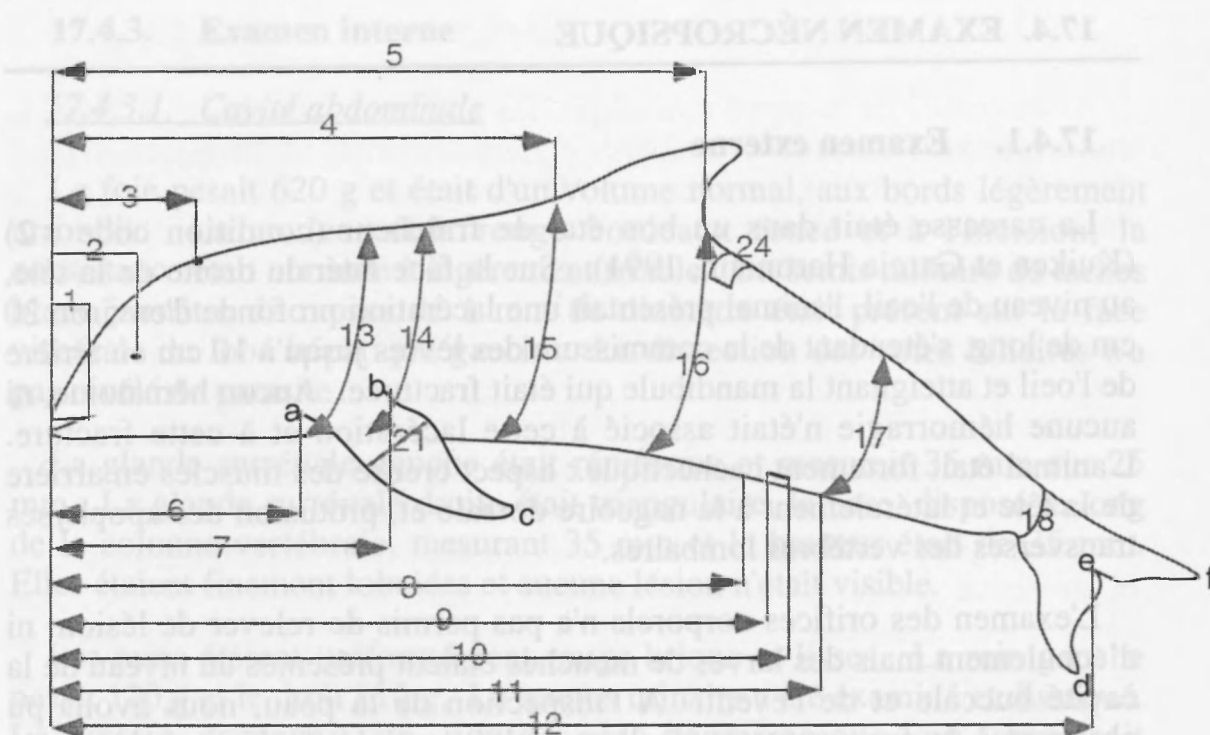
Les résultats des investigations *post mortem* sont exposés dans le présent rapport.

17.2. PARTICIPANTS

L'autopsie a été réalisée par le Dr. Jauniaux T., département d'Anatomie Pathologique, Faculté de Médecine Vétérinaire (FMV), Université de Liège (ULg).

17.3. SIGNALEMENT ET PROTOCOLE DE MESURE

Il s'agissait d'un Marsouin commun (*Phocoena phocoena*), femelle, juvénile, de 1,18 mètre de long et pesant 18 kg.



1: extrémité antérieure-commissure lèvres	9,5	cm
2: extrémité antérieure-oeil	12	cm
3: extrémité antérieure- évent	12,5	cm
4: extrémité antérieure-insertion craniale nageoire dorsale	56	cm
5: extrémité antérieure-insertion caudale nageoire dorsale	70	cm
6: extrémité antérieure-insertion craniale nageoire pectorale	28	cm
7: extrémité antérieure-insertion caudale nageoire pectorale	35,5	cm
8: extrémité antérieure-extrémité craniale fente génitale	70	cm
9: extrémité antérieure-extrémité craniale fente mammaire	77,5	cm
10: extrémité antérieure-extrémité caudale fente mammaire	79	cm
11: extrémité antérieure-extrémité caudale fente génitale	82	cm
12: longueur totale	118	cm
13: circonférence à l'insertion craniale nageoire pectorale	56	cm
14: circonférence à l'insertion caudale nageoire pectorale	62	cm
15: circonférence à l'insertion craniale nageoire dorsale	63	cm
16: circonférence à l'insertion caudale nageoire dorsale	43,5	cm
17: circonférence au niveau de extrémité caudale fente génitale	31	cm
18: circonférence à la base de la nageoire caudale	14	cm
19: (a-c) bord cranial de la nageoire pectorale	18	cm
20: (b-c) bord caudal de la nageoire pectorale	17	cm
21: largeur de la nageoire pectorale	7	cm
22: (d-e) pointe droite nageoire caudale-échancrure nageoire	13	cm
23: (e-f) pointe gauche nageoire caudale-échancrure nageoire	13	cm
23: (d-f) largeur nageoire caudale	21	cm
24: épaisseur pannicule graisseux à l'insertion caudale nageoire dorsale	1,2	cm

17.4. EXAMEN NÉCROPSIQUE

17.4.1. Examen externe

La carcasse était dans un bon état de fraîcheur (condition code : 2) (Kuiken et Garcia Hartmann, 1991). Sur la face latérale droite de la tête, au niveau de l'oeil, l'animal présentait une lacération profonde d'environ 20 cm de long, s'étendant de la commissure des lèvres jusqu'à 10 cm en arrière de l'oeil et atteignant la mandibule qui était fracturée. Aucun hématome, ni aucune hémorragie n'était associé à cette lacération et à cette fracture. L'animal était fortement cachectique.: aspect creusé des muscles en arrière de la tête et latéralement à la nageoire dorsale et, protusion des apophyses transverses des vertèbres lombaires.

L'examen des orifices corporels n'a pas permis de relever de lésion, ni d'écoulement mais des larves de mouches étaient présentes au niveau de la cavité buccale et de l'évent. A l'inspection de la peau, nous avons pu observer à la face ventrale de l'extrémité caudale de la branche de la mandibule droite, sous l'oeil, une tache orangée, légèrement érosive et ovale de 3 cm de long sur 1,5 cm de large. Une tache similaire, disposée symétriquement était présente au niveau de la mandibule gauche. De multiples ecchymoses de petite taille étaient présentes le long de la carène inférieure de la nageoire caudale, en arrière de la fente génitale. Sur la face latérale droite, au-dessus de l'insertion de la nageoire pectorale, nous avons noté une zone de peau dépigmentée (leucodermie), ovale de 12 mm de long, entourée un halo plus foncé.

17.4.2. Examen du tissu sous-cutané, du pannicule graisseux et des muscles

L'épaisseur du pannicule de graisse au niveau de l'insertion caudale de la nageoire dorsale était de 12 mm et au milieu de la face latérale, sous la nageoire dorsale, elle atteignait 10 mm. Aux zones d'ecchymoses, correspondaient au niveau de l'interface peau-graisse, des plages de congestion passive. Au niveau de l'interface blubber-muscle, à la face latérale gauche au dessus de la nageoire pectorale, ainsi qu'en avant de la nageoire dorsale, nous avons observé une dizaine de plages jaune verdâtre de 1 à 2 cm de diamètre et de 2 mm d'épaisseur.

Les sinus autour des bulles tympaniques ont été examinés et aucun parasite n'a été observé.

17.4.3. Examen interne

17.4.3.1. Cavité abdominale

Le foie pesait 620 g et était d'un volume normal, aux bords légèrement arrondis. La couleur était rouge bordeaux foncé et à l'incision, la consistance était normale à légèrement friable. Un semis miliaire de taches blanc jaunâtre de moins de 1 mm de diamètre était présent sur la face viscérale du lobe hépatique gauche. La dissection des voies biliaires n'a pas révélé de parasite.

La glande surrénale gauche était réniforme et mesurait 35 mm sur 25 mm. La glande surrénale droite était triangulaire, la base, disposé le long de la colonne vertébrale, mesurant 35 mm et la hauteur était de 35 mm. Elles étaient finement lobulées et aucune lésion n'était visible.

Les reins étaient uniformément rouge brique et lisses. Le rein gauche pesait 120 g et le droit 110 g. Le tractus urinaire a été examiné et disséqué. La vessie contenait un liquide séro-hémorragique qui réagissait positivement au test bili-Labstix® pour la recherche de sang. De plus, un prélèvement du liquide a été effectué. Après centrifugation, aucune séparation de phase n'a été observée. Un frottis de ce liquide a également été réalisé laissant apparaître, sous le microscope, de nombreux globules rouges ainsi que des cellules desquamées. Un liquide identique était identifié au niveau de la lumière des uretères. La paroi et la muqueuse vésicales étaient normales.

Les ovaires étaient ovoïdes, et leur surface lisse. Le vagin contenait une faible quantité d'un liquide brunâtre muqueux non identifié.

Au niveau des différents compartiments gastriques, il n'y avait pas de contenu alimentaire et un faible quantité de mucus légèrement hémorragique adhérait à la muqueuse. Dans le pré-estomac (premier compartiment), un nodule était visible. Il était dur, recouvert d'un épithélium plissé et allongé (environ 1 cm sur 2). Le sommet était jaunâtre, en légère dépression. Au niveau de l'estomac principal (second compartiment), 2 nodules durs à paroi fibreuse de respectivement 0,5 cm et 1 cm de diamètre faisaient protusion. Ils étaient recouverts d'une muqueuse lisse, le sommet des nodules était ulcéré et était en communication avec le centre de la lésion qui apparaissait noir. Une vingtaine de nématodes blancs de 2 à 3 cm de long étaient également visibles dans l'estomac. L'intestin était uniforme et d'aspect normal sur toute la longueur. Il n'y avait pas de contenu alimentaire et aucun parasite n'était visible.

17.4.3.2. Cavité thoracique

A l'ouverture de la cavité thoracique, les poumons étaient non collabés et uniformément luisants. Leurs bords étaient arrondis. A l'inspection, les 2 poumons avaient le même aspect. Ils présentaient une disposition de couleur en mosaïque de plages légèrement en relief, blanc rosâtre, certaines étant grisâtres, arrondies de 1 cm de diamètre, en alternance avec des plages en dépression rouge foncé. A la palpation, la consistance était irrégulière, les zones dures succédant à des zones qui crépitaient sous les doigts. A l'incision, la structure en mosaïque était similaire et un abondant liquide mousseux blanc rougeâtre suintait, mais les lésions étaient plus étendues au niveau du poumon droit. La docimasie (test de flottabilité) était positive au niveau des plages rouge foncé (atélectasie) et des plages grisâtres (hépatisation grise). La dissection des voies respiratoires a révélé la présence d'une abondante mousse rouge, hémorragique avec des centaines de nématodes libres depuis la trachée jusqu'aux bronches les plus fines. Les parasites étaient fins, blancs, de 4 à 7 cm de long. Certains, les plus longs, étaient rouges, atteignaient 12 à 14 cm de long, et avaient une extrémité dans la lumière des bronches et l'autre extrémité, via les bronches les plus fines, se fixait au parenchyme. La bronche primaire droite était complètement obstruée par les parasites à son extrémité distale. De très nombreux vers étaient également visibles dans les vaisseaux sanguins des poumons. De fines bulles d'emphysème disséquaient le tissu et un halo blanchâtre entourait les bronchioles.

La dissection du cœur et des principaux troncs vasculaires n'a pas révélé de lésion ou de parasite.

17.4.3.3. Tête

Une centaine de nématodes, fins et allongés, blancs, étaient présents au niveau du pharynx. La dissection des sacs aériens n'a pas permis de révéler de lésion.

Pour l'examen du système nerveux central, la tête a été coupée longitudinalement au niveau médian et aucune lésion n'était présente.

17.4.4. Diagnostic nécropsique

Les lésions significatives étaient:

Cachexie

Bronchopneumonie aiguë à subaiguë purulente et hémorragique

Atélectasie

Oedème pulmonaire

Parasitisme pulmonaire (tractus respiratoire et vaisseaux sanguins)

17.5. EXAMENS COMPLÉMENTAIRES

17.5.1. Radiologie

Les différentes parties du corps ont été radiographiées au département d'Imagerie Médicale (FMV, ULg).

17.5.2. Histopathologie

Les examens ont été réalisés au département d'Anatomie Pathologique (Réf. L95/09), (FMV, ULg)

- peau (plage de leucodermie)
- peau (plage ecchymotique)
- conduits auditifs gauche et droit
- interface graisse-muscle
- estomac entier
- nodule gastrique (pré-estomac et estomac principal)
- intestin
- ganglions mésentériques
- foie
- rein
- vessie
- tractus génital
- gonade
- pancréas
- rate
- surrénales gauche et droite
- coeur
- poumon
- trachée
- ganglions bronchiques
- vaisseaux sanguins infestés par les nématodes
- thymus
- ganglion lymphoïde

17.5.3. Toxicologie

Les examens ont été réalisés au département d'Océanologie (ULg) et au laboratoire d'Ecotoxiologie (VUB):

- reins gauche et droit
- muscles dorsaux gauche et droit
- graisse
- foie : lobe gauche et lobe droit

17.5.4. Génétique

L'examen a été confié au département de Génétique (FMV, ULg):
peau

17.5.5. Bactériologie

Les examens ont été réalisés au département de Bactériologie (FMV, ULg).

Les prélèvements à l'aide d'écouvillons stériles, habituellement effectués au niveau de l'évent, de l'orifice génital et de l'orifice anal, n'ont pas été réalisés en raison de la présence de larves de mouches à ces endroits.

anse intestinale
poumon
vessie

17.5.6. Parasitologie

L'identification des parasites a été effectuée au département d'Anatomie pathologique (Mlle Brosens L.) et les examens de tissus frais (Réf.95/572). ont été réalisés au département de Parasitologie (FMV, ULg)

anse intestinale
poumon

17.5.7. Collection

17.5.7.1. Harderwijk Marine Mammals Park¹⁴ :

langue

17.5.7.2. Département d'Anatomie Pathologique :

Tractus respiratoire,
Sang
Prélèvements histopathologiques
Parasites

17.5.7.3. Institut Royal des Sciences Naturelles de Belgique :

Clichés radiographiques

17.4.4. Diagnostic nécropsique

Les lésions significatives étaient:

Cachexie

Bronchopneumonie aiguë à subaiguë purulente et hémorragique

Atelectasie

Oedème pulmonaire

¹⁴ Dr. Kastelein R., Harderwijk Marine Mammals Park
Strandboulevard Oost 1, 3841 AB Harderwijk (Pays-Bas)

17.6. RÉSULTATS DES EXAMENS COMPLÉMENTAIRES

17.6.1. Radiologie

Aucune lésion n'a été relévéée lors de cet examen.

17.6.2. Histopathologie

Seuls les résultats des investigations réalisées sur les organes présentant des lésions macroscopiques et/ou microscopiques sont présentés dans ce rapport.

17.6.2.1. Peau

Au niveau de la zone érosive (mandibule), la peau apparaît normale et présente une zone de moindre épaisseur mais à laquelle aucun processus inflammatoire, ni aucune congestion ne sont associés. De même, aucune observation n'a été réalisée au niveau de la plage de leucodermie.

Diagnostic : Les altérations, observées durant l'autopsie semblent être, par conséquent, *post mortem*.

17.6.2.2. Nodule gastrique (pré-estomac)

Le nodule est formé par une axe conjonctivo-vasculaire composé de fibrocytes, de fibroblastes et de vaisseaux sanguins néoformés, sur lequel repose un épithélium épidermoïde. De nombreuses plages de macrophages et de lymphocytes infiltrent le tissu. Localement, des petits îlots contenant une structure anhyste, éosinophile sont visibles (tégument parasite). Ils sont limités par une capsule fibreuse et quelques cellules inflammatoires subaiguës y sont présentes.

Diagnostic : gastrite évolutive parasite.

17.6.2.3. Nodule gastrique (estomac principal)

Au niveau du chorion, plusieurs nodules inflammatoires de 2 types sont présents. Les plus importants sont composés de macrophages et d'éosinophiles. Les autres, sont formés de macrophages et de lymphocytes. De plus des infiltrations diffuses d'éosinophiles, localement accompagnées de pyocytes, dissèquent le tissu. Localement, un trématode (cuticule avec épine; glande vittellogène et testicule) encapsulé est visible et de nombreux oeufs operculés ainsi que de nombreux neutrophiles sont visibles entre le parasite et la capsule. Cette dernière est composée de fibroblastes et des oeufs sont également visibles dans son épaisseur.

Diagnostic : gastrite évolutive pyogranulomateuse multifocale parasitaire.

17.6.2.4. Intestin

L'histolyse au niveau de cet organe est importante, rendant difficile l'interprétation de l'image microscopique. Quelques éosinophiles et de rares neutrophiles infiltrent de manière diffuse les villosités.

Diagnostic : légère entérite aiguë à subaiguë.

17.6.2.5. Foie

Les lobules hépatiques ne sont pas limités par des *septa* interlobulaires. Les hépatocytes ont un noyau central, basophile et le cytoplasme est abondant, d'aspect floconneux. En périphérie des lobules, certains hépatocytes contiennent des vacuoles intracytoplasmiques. Les vaisseaux sanguins sont hyperémiés.

Diagnostic : congestion passive et dégénérescence graisseuse périlobulaire.

17.6.2.6. Rein

De la congestion passive est présente au niveau du cortex et de l'interface cortico-médullaire. Les cellules des conduits de la médullaire sont arrondies, le noyau est excentré, refoulé en périphérie par de larges vacuoles cytoplasmiques optiquement vides.

Diagnostic: congestion passive et dégénérescence graisseuse.

17.6.2.7. Surrénale

De la congestion passive est présente au niveau de l'interface cortico-médullaire. Les cellules de la *zona glomerulosa* apparaissent sous 2 formes. D'une part, elles ont un aspect stellaire, à noyau central et à cytoplasme granuleux et éosinophile. D'autre part, elles sont rondes, à noyau central ou périphérique et à cytoplasme abondant, vacuolaire, optiquement vide. De nombreux noyaux sont pycnotiques. Localement, des cellules vacuolisées s'étendent jusque dans la *zona fasciculata*.

17.6.2.8. Vessie

La lumière vésicale est limitée par un épithélium pluristratifié. Aucune lésion significative n'a été relevée.

17.6.2.9. Poumon

Le poumon apparaît hétérogène sur toute la coupe. Deux types de réactions sont étroitement imbriquées. D'une part, une zone optiquement dense est présente, dans laquelle plus aucune structure parenchymateuse n'est visible. Les septa interalvéolaires sont visibles et la lumière des alvéoles est comblée de cellules inflammatoires aiguës (neutrophiles et pyocytes) et subaiguës (macrophages et lymphocytes). Certains macrophages sont de type histiocytaire (cellule grande taille, avec un cytoplasme proéminent). De très nombreuses larves de parasites (nématodes) sont présentes dans ces foyers inflammatoires diffus et de larges plages de nécrose sont visibles. Une transition nette sépare ce foyer de la zone adjacente caractérisée par une réaction inflammatoire hémorragique et fibrineuse. Des nématodes adultes identifiés par un tégument éosinophile (chitine) et des organes internes, sont présents dans les bronchioles. Aucun éosinophile n'est associé à la réaction.

Diagnostic : bronchopneumonie aiguë à subaiguë hémorragique, fibrineuse, purulente et nécrosante.

17.6.3. Bactériologie

A partir du prélèvement de poumon, une culture de *Pseudomonas sp.* a été obtenues. L'ensemencement en atmosphère aérobie, n'a pas permis de mettre *Pasteurella sp.* en évidence.

Aucune bactérie n'a été identifiée à partir du prélèvement intestinal et de l'urine. L'ensemencement, réalisée après enrichissement au tétrathionate, n'a pas permis d'isoler de *Salmonella enterica*.

17.6.4. Parasitologie

Les parasites collectés ont été identifiés. Au niveau du pharynx, il s'agissait de *Torynurus convolutus* et au niveau des vaisseaux sanguins, de *Pseudalius inflexus*.

17.7. DISCUSSION ET CONCLUSIONS

Les observations relevées au niveau de la peau, plus particulièrement au niveau de l'oeil droit sont à considérer comme étant des altérations *post-mortem*. En effet, aucun hématome ou hémorragie n'était associé à la plaie et à la fracture.

Les lésions pulmonaires sont vraisemblablement consécutives à une complication bactérienne secondaire à une infestation parasitaire,

l'infection bactérienne étant souvent combinée à l'infestation parasitaire (Garcia Hartmann, 1993). *Pseudomonas sp.* fait partie des germes fréquemment isolés à partir de ce type de bronchopneumonie chez les marsouins échoués aux Pays-Bas (Garcia Hartmann, 1993). Des descriptions similaires ont été réalisées sur des marsouins échoués sur les côtes britanniques où la bronchopneumonie parasitaire est considérée comme étant la seconde cause de mortalité, après la prise dans les filets. Les parasites incriminés (*Pseudalius inflexus*, *Torynurus convolutus* et *Halocercus invaginata*) étaient identiques à ceux que nous avons identifiés (Baker et Martin, 1992; Kennedy et al., 1991). La cachexie est une observation couramment associée à la parasitose massive comme dans le cas de cet animal. Les lésions nodulaires des compartiments gastriques sont dues à une infestation parasitaire. Le type et la localisation correspond, dans le pré-estomac, aux descriptions réalisées lors d'infestation par *Anisakis simplex* et dans l'estomac principal, à celles associées à *Pholeter gastrophilus* (Baker et Martin, 1992; Garcia Hartmann, 1993).

17.8. RÉFÉRENCES

- BAKER J.R. ET MARTIN A.R. Causes of mortality and parasite and incidental lesions in harbour porpoises (*Phocoena phocoena*) from British waters. Vet. Rec., 130, 554-558 1992
- GARCIA HARTMANN M. Pathology of marine mammals. in: EC Intensive course: Marine Mammals, Seabirds and Pollution of Marine Systems. 1993
- KENNEDY S., SMYTH J.A., CUSH P.F., MCALISKEY M., MCCULLOUGH S.J., RIMA B.K. Histopathologic and immunocytochemical studies of distemper in harbour porpoises, Vet. Pathol., 28, 1-7, 1991
- KUIKEN T. ET GARCIA HARTMANN M. Proceedings of the first ECS workshop on Cetacean pathology : dissection techniques and tissue sampling. ECS Newsletter #17 Special issue. 1991

